Center for Minimally Invasive Surgery
etzelclinic

etzelclinic ag | Churerstrasse 43 | 8808 Pfäffikon | Telefon: 055 / 415 80 20 | Fax: 055 / 415 80 29 | info@etzelclinic.ch | www.etzelclinic.ch

# Fusschirurgie Vorfussballen

## Metatarsalgie / Morton-Neurom

*Metatarsalgie*

*Der schmerzende Vorfussballen oder* ***Metatarsalgie*** *ist ein vager Begriff. Er beschreibt ein Symptom, welches als Konsequenz aus vielen Ursachen entstehen kann. Es handelt sich um eine der häufigsten Formen der Fussschmerzen überhaupt und betrifft vor allem das weibliche Geschlecht. Metatarsalgien können definiert werden als belastungsabhängige Schmerzen in der fusssohlenseitigen (plantaren) Vorfussregion, die üblicherweise assoziiert sind mit einer unphysiologischen Belastung der Mittelfussköpfchen, was durch das Auftreten einer dicken Hornhautschicht (Hyperkeratose) an der Fusssohlenhaut über den besagten Köpfchen, bestätigt wird.*

*Die Morton-Metatarsalgie oder das* ***Morton-Neurom****, ist eine Kompressionsneuropathie meist des dritten Mittelfussnerven (seltener auch des zweiten Mittelfussnerven), wodurch es zu einer Verdickung dieses Nerven auf der Höhe zwischen den betroffenen Mittelfussköpfchen kommt. Es wurde deshalb oft auch von einem tumor-artigen Wachstum des Nerven gesprochen. In vielen histologischen Untersuchungen von herausgeschnittenen Nerven konnte aber höchst selten ein Tumor- Wachstum nachgewiesen werden und durch moderne Elektromyographische Untersuchungen konnte gezeigt werden, dass der Nerv hauptsächlich durch die Kompression unter dem Ligament zwischen den Metatarsale-Köpfchen geschädigt und gereizt wird.*

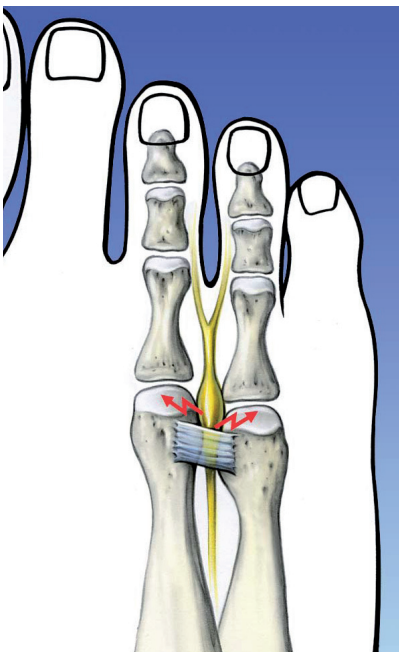

*Morton-Neurom*

Die Patienten klagen über akute Schmerzsensationen im Bereich der betroffenen Metatarsale-Köpfchen von stechendem oder brennendem Charakter, zum Teil mit krampfartigen oder elektrisierenden Schmerzen im Zwischenzehenraum. Typischerweise bessert der akute Schmerz wenn der Patient seinen Schuh ausziehen und den Vorfuss massieren kann.

Die Gründe für das Auftreten einer Metatarsalgie sind mannigfaltig: Sie können sekundär bei allgemeinen Systemerkrankungen auftreten (Rheumatoide Arthritis, Gicht, Diabetes, Lähmungen, neurologische Probleme, Durchblutungsstörungen, angeborene Deformitäten) oder sie können aufgrund von mechanischen funktionellen Veränderungen symptomatisch werden. Hier sind vor allem statische Ursachen zu erwähnen, wie Längenunterschiede der Mittelfussknochen (angeboren, traumatisch oder nach einer Operation). Auch eine vergrösserte oder verminderte Beweglichkeit der Gelenke zwischen der Fusswurzel und dem Mittelfussknochen (Hyperlaxizität, Arthrosen, operative Versteifungen) können zu dynamischen Metatarsalgien führen, in dem der Druck beim Abstossen des Vorfusses vor allem durch die zentralen Mittelfussknochen aufgenommen wird.

© 11/2007 / Dr. med. Alex Pellegrino, etzelclinic ag

Center for Minimally Invasive Surgery
etzelclinic

etzelclinic ag | Churerstrasse 43 | 8808 Pfäffikon | Telefon: 055 / 415 80 20 | Fax: 055 / 415 80 29 | info@etzelclinic.ch | www.etzelclinic.ch

## Behandlungsmöglichkeiten der Metatarsalgie / Morton-Neuralgie:

Wiederum sollen zuerst allgemeine systemische Erkrankungen wie Gicht, rheumatoide Arthritis oder Diabetes angegangen werden. Bei der Schuhwahl ist auf eine genügende Breite im Vorfussbereich zu achten und auf das Vermeiden von Absätzen über 2 cm Höhe. Auch Übungen zur Förderung der Kraft und Stabilisation der kurzen und langen Fussmuskeln sind zu empfehlen. Zusätzlich können durch eine orthopädische Einlagenversorgung mit retrokapitaler Abstützung die Fusssohlen-Druckverhältnisse umverteilt werden.

Bei der medikamentösen Behandlung sind wieder Schmerzmittel und Entzündungshemmer zu erwähnen. Im Falle der Morton- Neuralgie wird zudem häufig eine Infiltration des betroffenen Zwischenzehenraumes mit Lokalanästhetika und einer Kortison-ähnlichen Substanz durchgeführt. Damit kann zwar oft der „gereizte“ Nerv für Wochen bis Monate beruhigt werden, die Ursache der Reizung wird jedoch in keiner weise damit angegangen.

Wenn die konservative Therapie nicht zu einem Verschwinden der Symptome führt und auch die verdickte Hornhautschicht bestehen bleibt, wird meist eine operative Therapie empfohlen. Auch hier können "Radikale" von "Erhaltenden" Techniken unterschieden werden:

Die **"Radikalen"** Operationstechniken bei den Metatarsalgien beinhalten die Resektion der betroffenen Mittelfuss-Köpfchen (Operation nach Lelièvre, kaum mehr angewendet).

Beim Morton-Neurom wird die radikale Entfernung des betroffenen Nervs immer noch durchgeführt, was zu einer fehlenden Sensibilität zwischen den beiden betroffenen Zehen führt.

Zu den **"Erhaltenden"** Techniken bei den Metatarsalgien zählen die verschiedenen Osteotomien zur Neuausrichtung der Länge der Metatarsale und der Lage der und Höhe der schmerzenden Metatarsale-Köpfchen. Die heute am häufigsten durchgeführte Metatarsale-Osteotomie ist die distale, horizontale **Weil-Osteotomie** am Hals unmittelbar vor dem Metatarsale-Köpfchen. Bei dieser offenen Operation werden meist Schrauben oder Stifte zum Fixieren der Korrektur-Osteotomie gebraucht um eine Konsolidation, das heisst das Zusammenwachsen der durchtrennten Knochen, zu begünstigen.

Bei der minimal-invasiven Durchführung dieser distalen Metatarsale-Osteotomien, treten aber aufgrund der viel geringeren Weichteilschädigung praktisch nie Konsolidationsstörungen auf, so dass auf eine Fixation mit Schrauben oder Stiften ganz verzichtet werden kann. Ein weiterer Vorteil ist, dass dadurch die Belastung von Anfang an möglich ist und dass die Mittelfussköpfchen so ihre ideale Position und Höhe selbst finden können. (Bild: Metatarsale-Querschnit)

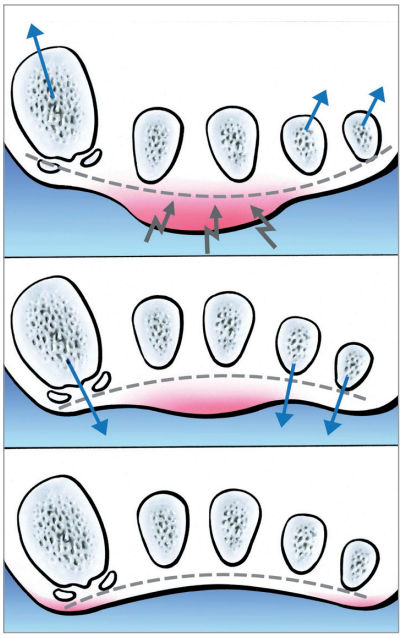

*Metatarsale-Querschnitt*

Wenn also diese distalen Metatarsale-Osteotomien mit einen perkutanen Zugang durchgeführt werden, ohne die Weichteile um den Knochen ganz abzulösen und ohne die Blutversorgung des betroffenen Knochens zu stören, können wir auf eine Fixation mit Osteosynthesematerial verzichten und den Patienten vom Operationstag an erlauben den Fuss zu belasten. Ohne weiteres wird der Knochen, wie nach einer Fraktur, nach circa 6-8 Wochen fest verheilt sein.

Center for Minimally Invasive Surgery
etzelclinic

etzelclinic ag | Churerstrasse 43 | 8808 Pfäffikon | Telefon: 055 / 415 80 20 | Fax: 055 / 415 80 29 | info@etzelclinic.ch | www.etzelclinic.ch

# Die Minimal-Invasive distale Metatarsale-Osteotomie:

Sie dauert pro durchgeführte Metatarsale-Osteotomie circa 10 Minuten:

Durch eine Mini-Inzision am Fussrücken unmittelbar vor dem Zwischenzehenraum auf Höhe der Zehengrundgelenke, wird unter Bildwandler-Kontrolle der Halsbereich vor dem Mittelfussköpfchen dargestellt und mit einer 2 mm breiten Knochenfräse wird eine 45° geneigte komplette Osteotomie durchgeführt (Vergleiche Bild).

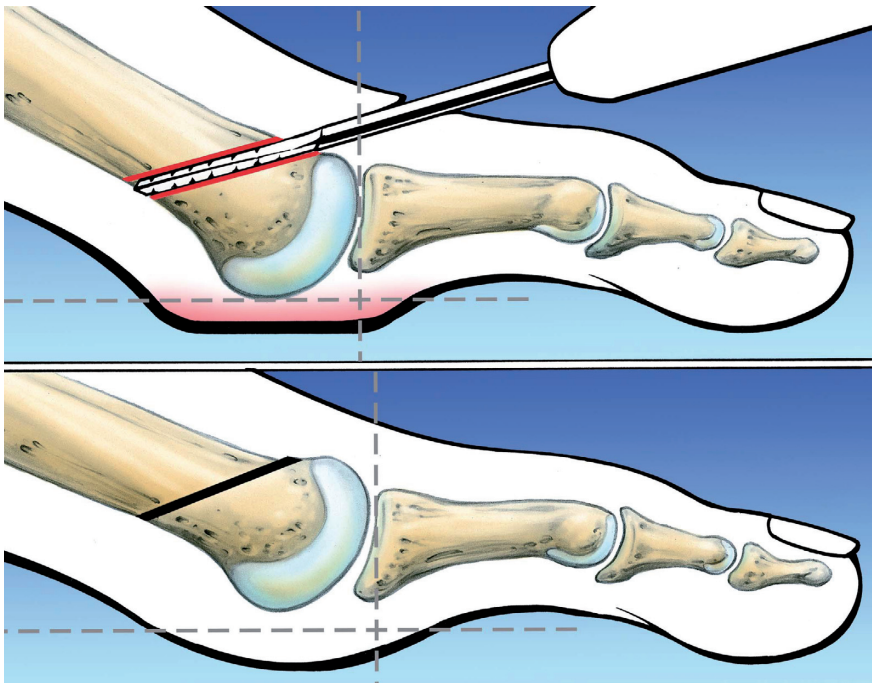

*Distale Metatarsale Osteotomie*

Dies wird je nachdem an einem, zwei oder drei Mittelfussstrahlen durch einzelne Stichinzisionen durchgeführt.

Nach der Hautnaht wird ein dicker postoperativer Verband angelegt der ihren Fuss schützt und bis zur nächsten Konsultation nach 1 Woche nicht entfernt werden darf. Für die Mobilisation unter normaler Belastung des Fusses, aber ohne Abrollen desselben, wird ihnen ein steifer Verbandschuh angepasst.

Meist können die Patienten am gleichen Tag das Spital wieder verlassen (ambulanter Eingriff), am besten werden sie dabei von jemandem begleitet, denn das Autofahren mit dem steifen Verbandschuh ist nicht erlaubt.

Die Anästhesie des Fusses hält meistens bis zum nächsten Tag, das heisst, der Patient kann zwar die Zehen gut bewegen und den Fuss belasten, er verspürt aber keine Schmerzen und auch die Sensibilität ist reduziert bis der Fuss ganz aufwacht. So lange diese Anästhesie also noch wirkt werden sie den Verbandschuh mit steifer Sohle Tag und Nacht tragen, anschliessend kann er im Bett abgezogen werden.

Beim Austritt bekommen sie die verordneten Medikamente mit, ebenso wird ihnen ein Merkblatt abgegeben, unter anderem sind darauf auch die Telefonnummern ihres Chirurgen vermerkt. Ein Termin zur nächsten Nachkontrolle nach 1 Woche wird ihnen ebenfalls mitgegeben.

etzelclinic ag | Churerstrasse 43 | 8808 Pfäffikon | Telefon: 055 / 415 80 20 | Fax: 055 / 415 80 29 | info@etzelclinic.ch | www.etzelclinic.ch

# Die Minimal-Invasive Morton Neurom Operation

Die **"Erhaltende"** Technik beim Morton-Neurom besteht aus einer Kombination der minimal-invasiven distalen Osteomien beider Metatarsale links und rechts des verdickten Nervs und einer perkutanen Spaltung des Ligaments das quer zwischen den Mittelfussköpfchen liegt und diese miteinander verbindet (ähnlich wie beim Carpal-Tunnel-Syndrom am Handgelenk).

Wenn wir nämlich annehmen, dass die Morton-Neuralgie eine Kompressions-Neuropathie des Nervs ist, der unter dem queren Ligament zwischen den Metatarsale-Köpfchen verläuft, erscheint es wenig vernünftig dieses Leiden durch die Entfernung des Nervs zu behandeln.

Mit der minimal-invasiven, kombinierten Dekompression des Nervs (Spaltung des einengenden Ligaments und zusätzlich Behandlung der meistens zu Grunde liegenden Metatarsalgien durch distale Metatarsale-Osteotomien) konnte in Elektromyographischen Studien eine komplette Erholung des Nerven nach 3 Monaten nachgewiesen werden, ohne Auftreten von zusätzlichen Vorfussballen-Schmerzen.

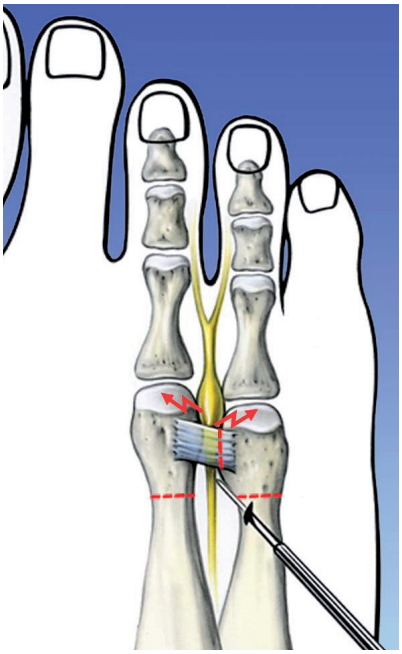

*Spaltung Intermetatarsales Ligament*

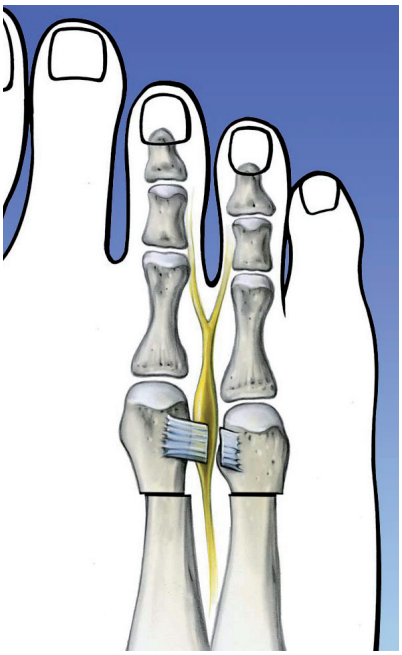

*Nach Spaltung und Osteotomien*

etzelclinic ag | Churerstrasse 43 | 8808 Pfäffikon | Telefon: 055 / 415 80 20 | Fax: 055 / 415 80 29 | info@etzelclinic.ch | www.etzelclinic.ch

## Abschwellende Behandlung/Mobilisation:

Während der ersten postoperativen Woche ist mit dem Verbandschuh mit steifer Sohle eine vernünftige Gehstrecke zu bewältigen, immer wieder unterbrochen durch Hochlagerungsphasen. Zum Duschen wird der Fuss einfach mit einem Plastiksack geschützt, damit der Verband nicht nass wird.

Am Ende der ersten postoperativen Woche sind die kleinen Wunden meist schon zugeheilt und in der Konsultation können die Hautfäden problemlos entfernt werden. Anschliessend wird ihr Verband neu und auf eine einfache Art und Weise gemacht, so dass sie den Verband täglich selbstständig wechseln können. Auch das Duschen ist jetzt wieder problemlos möglich, ohne den Fuss mit Plastik abdecken zu müssen.

Der postoperative Verbandschuh mit der harten Sohle muss in der Regel während der ersten 4 postoperativen Wochen getragen werden. Danach wird eine Röntgenkontrolle vor der Konsultation gemacht und je nach klinischem und radiologischen Befund das weitere Procedere festgelegt.

Ein bequemer, unterstützender Schuh wird nun angepasst, der genug Platz für den Vorfuss aufweist und kein herumrutschen des Fusses im Schuh zulässt. Viele Patienten wählen eine etwas breiteren Sportschuh für die Rehabilitationsphase 4 bis 5 Monate postoperativ. In manchen Fällen wird eine Serie Physiotherapie verordnet werden um die Kräftigung und Stabilisation zu fördern, mit dem Ziel wieder ein ausgeglichenes Gangbild zu erreichen.

© 11/2007 / Dr. med. Alex Pellegrino, etzelclinic ag