

Epaule



Introduction

Le traitement chirurgical standard de l'épaule est un domaine relativement jeune de la chirurgie. Auparavant, les douleurs de l'épaule étaient en général rangées dans le domaine de la rhumatologie et traitées en conséquence. Au cours de ces dernières années, il s'est avéré toutefois qu'en raison des contraintes sportives élevées subies par les patients et de l'activité accrue exercée par les personnes d'un certain âge, il convenait de prescrire un traitement plus intensif afin de supprimer la douleur de l'épaule, et rendre cette dernière fonctionnelle.

Les problèmes d'épaule étaient jusqu'à présent subdivisés en deux groupes principaux. L'un des groupes est constitué par les problèmes d'épaule dus aux accidents chez les jeunes patients, l'autre par les douleurs de l'épaule pouvant survenir sans accident chez la personne âgée. Une meilleure compréhension des rapports au cours des mouvements de l'épaule, ainsi que de l'influence des caractéristiques anatomiques individuelles, a permis à une sous-spécialité chirurgicale de voir le jour.

Dans les pages qui suivent, vous verrez quelques exemples de maladies caractéristiques de l'épaule avec leurs traitements.

Cette brochure est destinée à répondre à quelques-unes des questions d'ordre général que vous vous posez sur la chirurgie de l'épaule. Votre problème d'épaule spécifique doit cependant être évalué au moyen d'exams précis, en collaboration avec vous.

Sommaire

Anatomie	2
Techniques opératoires / examens préopératoires	8
Impingement	9
Luxation de l'épaule	10
Lésion de l'appareil capsulo-ligamentaire antérieur (épaule douloureuse instable)	13
Rupture de la coiffe des rotateurs	14
Traitement arthroscopique du long tendon du biceps et de la lèvre (SLAP)	18
Luxation de l'articulation AC	19
Syndrome de compression du nerf sus-scapulaire	21
Tendinite calcifiée	22
Fractures au niveau de l'épaule	24
Epaule gelée	24
Cuff-Capture (capsulite adhésive)	26
Omarthrose	26
Rééducation post-opératoire	29
Conclusion	20

Anatomie

La base osseuse de l'épaule est la ceinture scapulaire (illustration 1), composée de la clavicule (clavicule, C), de l'omoplate (Scapula, S) et du bras (Humerus, H). Cette unité est fixée sur le thorax par des jonctions articulaires, ligamentaires et surtout musculaires. La plupart des lésions spécifiques de l'épaule se développent au niveau de l'articulation entre l'omoplate et le bras (articulation gléno-humérale) et de l'articulation entre la clavicule et l'omoplate (articulation AC). On observe plus rarement des lésions entre l'omoplate et le thorax, et entre la clavicule et le sternum. La proximité de l'épaule avec la colonne cervicale permet d'expliquer les douleurs souvent irradiantes provenant de la colonne cervicale.

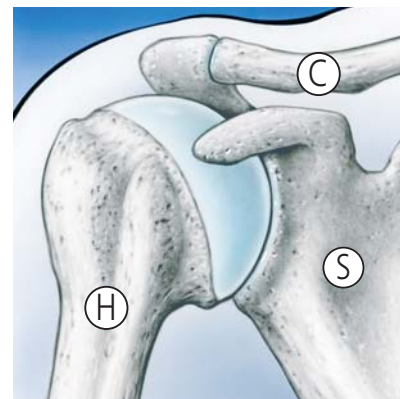


Illustration 1

Articulation AC

Dans la région de l'articulation AC, la région entre la clavicule et l'omoplate est le siège d'un épaissement capsulaire dense (illustration 2). Cette articulation contient un disque de cartilage fibreux. La mobilité de l'articulation AC est relativement limitée. Le problème majeur survenant dans cette zone est l'arthrose (illustration 3). Des contraintes répétées entraînent une usure du cartilage (a) et du disque (b), une tuméfaction de l'articulation et la formation d'ostéophytes. Ceux-ci peuvent avoir pour conséquence un blocage au-dessous de l'acromion et des lésions de la coiffe des rotateurs. En outre, des douleurs peuvent survenir après une luxation articulaire (luxation AC) (illustration 4).

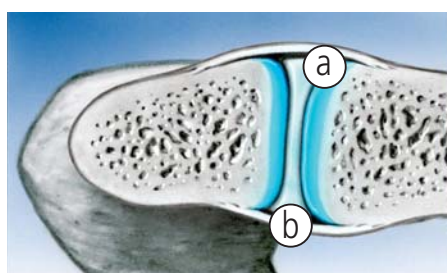


Illustration 2

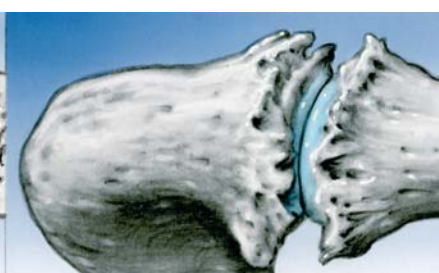


Illustration 3

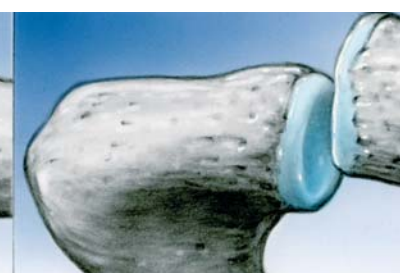

Illustration 4

Articulation gléno-humérale

C'est cette articulation qui, pour la plupart des patients, constitue l'épaule proprement dite. Afin d'obtenir l'amplitude de mouvements étendue, la zone située entre la tête humérale relativement grosse et le cotyle articulaire de petite taille est occupée par une jonction composée de plusieurs couches, qui permet d'une part une amplitude de mouvement élevée, et d'autre part la stabilité nécessaire.

La couche la plus inférieure (illustration 5) forme un anneau cartilagineux (lèvre glénoïdale) autour du cotyle articulaire, qui prolonge la circonférence de celui-ci. Depuis cet anneau irradient les ligaments antérieurs à l'effet stabilisateur (ligaments gléno-huméraux) ainsi que le long tendon du biceps. A partir de cette zone, le tendon long du biceps longe un canal situé entre le petit et le gros tubercule de l'humérus jusqu'au biceps. La

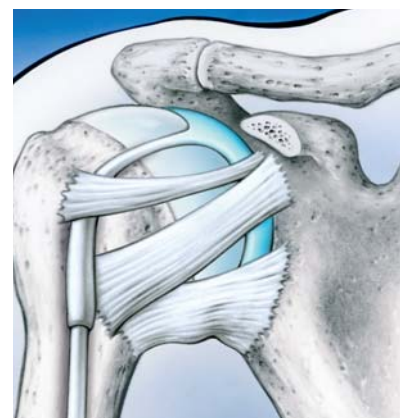

Illustration 5

couche sus-jacente est constituée par la coiffe des rotateurs (illustration 6). Celle-ci se compose de petits muscles (sous-scapulaire, sus-épineux, sous-épineux et petit rond) qui s'attachent à la tête de l'humérus et dont l'origine est l'omoplate. Ces petits muscles assurent le centrage de la tête de l'humérus au cours des mouvements du bras: comme les grands muscles superficiels de l'épaule tireraient la tête de l'humérus hors du cotyle, ces petits muscles doivent contrebalancer cet effet et protéger la tête de l'humérus contre un glissement vers le haut en direction de l'acromion, ou un glissement vers l'avant ou l'arrière. Ces muscles ainsi que le long tendon du biceps entourent la tête de l'humérus comme les cinq doigts de la main une sphère (illustration 7).

La couche externe est formée par les grands muscles superficiels qui exercent leur force sur le bras. Les fonctions essentielles sont assurées par le muscle deltoïde, soutenu par le grand muscle pectoral sur le thorax, ou le grand muscle du dos (grand dorsal).

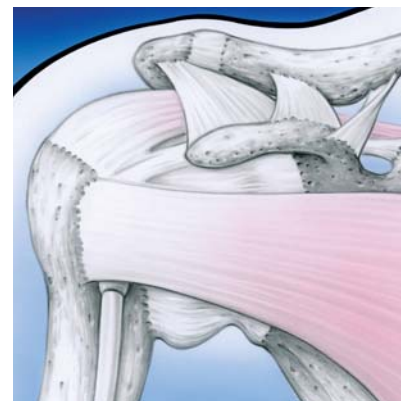

Illustration 6

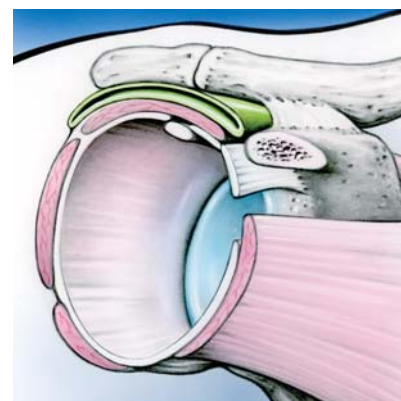
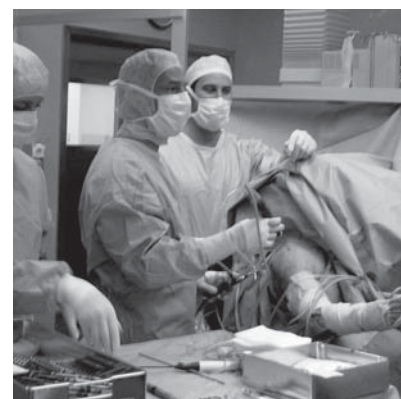

Illustration 7

Techniques opératoires / examens préopératoires

A l'heure actuelle, parmi les techniques opératoires, l'arthroscopie est largement utilisée dans de nombreux domaines en sus des méthodes ouvertes conventionnelles. Pour effectuer une arthroscopie, on procède à de petites incisions (env. 5 à 10 mm) permettant d'introduire dans l'épaule une caméra ainsi que de petits instruments. Ainsi, il n'est plus nécessaire de recourir aux techniques ouvertes, dites également sanglantes. On recourt presque toujours à la technique arthroscopique peu invasive, notamment lors d'opérations visant à stabiliser l'articulation, d'opérations de décharge entre la coiffe des rotateurs et l'acromion, ainsi que lors de la reconstruction de la coiffe des rotateurs.

Il convient de discuter et de décider avec le patient s'il désire une arthroscopie ou une technique ouverte, en fonction des signes pathologiques. Indépendamment de la technique, les opérations de l'épaule associent en général une anesthésie



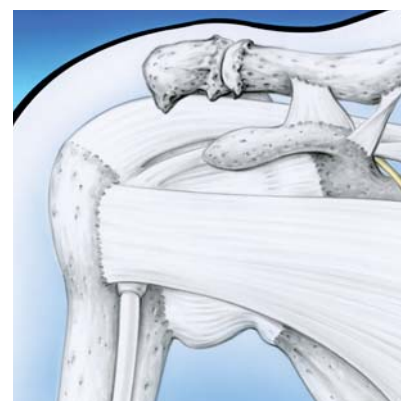
générale et une anesthésie loco-régionale. Puisque l'opération effectuée est très proche de la tête, on place le patient sous anesthésie superficielle légère et l'on tire avantage, en outre, d'un traitement efficace de la douleur.*

** L'anesthésie loco-régionale consiste à introduire par une aiguille un fin cathéter, à proximité des nerfs de l'épaule, puis à injecter un anesthésique local dans le cathéter. Et après l'anesthésie le patient ne ressent de ce fait quasiment pas de douleur.*

La plupart des opérations de l'épaule sont des interventions électives (= planifiées), ce qui signifie que tous les risques devraient être écartés, dans la mesure du possible. Afin que cela soit possible, il est important que le chirurgien et l'anesthésiste sachent si le patient, c'est-à-dire vous, souffrez d'autres maladies susceptibles d'influencer l'anesthésie et l'opération. Il est clair que vous serez encore examiné de manière approfondie à l'hôpital, avant l'opération. Toutefois, il s'avère que l'examen effectué chez le médecin traitant fournit souvent de nombreuses informations complémentaires. Il est donc recommandé, avant l'opération, de procéder à ces examens chez le médecin traitant. Si cet examen n'a pas lieu, je vous prie de bien vouloir réfléchir, le cas échéant, aux éventuels détails médicaux qui pourraient nous être utiles (p. ex. allergies graves, médicaments que vous devez prendre, diabète, maladies cardiaques, etc.), et dans ce cas d'en informer l'anesthésiste, votre médecin traitant ou moi-même.

Impingement

L'un des symptômes les plus fréquents, lors de maladies de l'épaule, est le pincement de la tête humérale au-dessous de l'acromion, lors du soulèvement du bras au-dessus du plan horizontal. Ce pincement s'appelle impingement. On distingue entre impingement primaire et secondaire. Le premier est dû à un rétrécissement de l'espace situé sous l'acromion (par exemple en raison d'une tuméfaction de la bourse séreuse, par la formation d'irrégularités du rebord articulaire lors d'arthrose de l'articulation AC, ou lorsqu'il existe des dépôts de calcium dans les tendons de la coiffe des rotateurs).



Ces types de pincement peuvent être traités par une décompression sous-acromiale au moyen d'une arthroscopie, la notion d'«endoscopie» s'avérant dans ce cas plus correcte puisque, lors de cette intervention, la caméra et les instruments ne sont pas introduits dans l'articulation mais dans une bourse séreuse. Grâce à la vision sous caméra, il est possible soit de procéder à l'ablation de la bourse séreuse, soit d'extraire un dépôt calcaire, soit de polir l'acromion (acromioplastie) soit, encore, de traiter une articulation AC trop altérée par l'arthrose. Cette intervention est toujours combinée à une arthroscopie de l'épaule afin de visualiser les causes possibles d'impingement secondaire et de les éliminer.

L'impingement secondaire est également un pincement de la tête humérale, situé sous l'acromion. Dans ce cas, il n'est pas dû à un rétrécissement de l'espace mais au fait que, durant l'élévation du bras, la tête humérale ne reste pas logée dans son cotyle

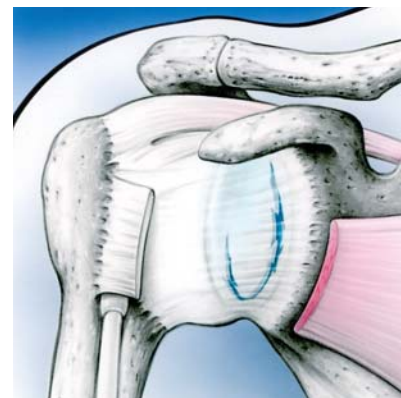
mais glisse vers le haut. L'insuffisance de ce centrage survient soit lors de lésions de la coiffe des rotateurs, soit lors d'un affaiblissement de l'appareil ligamentaire, soit encore lors d'une déchirure de la lèvre articulaire. Dans ce cas, il est clair que la simple dilatation de l'espace sous-acromial n'entraînera pas la guérison souhaitée. Il faut en traiter les causes. Lorsque l'arthroscopie montre que l'articulation est intacte, la caméra est introduite dans la bourse séreuse, sous l'acromion, et l'on procède à la dilatation. Cette intervention dure normalement une trentaine de minutes.

Après l'opération, le bras est immobilisé en écharpe pendant 5 à 10 jours. Lors du traitement ultérieur, on permet au patient de mouvoir prudemment son bras jusqu'à la limite des douleurs, la mobilité complète n'étant généralement possible que quelques jours plus tard seulement. En général, le traitement ultérieur est de courte durée et la reprise complète du travail et des activités sportives est possible après quelques semaines.

Luxation de l'épaule

Causes et classification

L'épaule luxée est un problème qui était déjà connu au tout début de la médecine thérapeutique. Jusqu'il y a peu, une luxation de l'épaule était cependant considérée comme une lésion typiquement du ressort du traitement conservateur (non chirurgical). Ce n'est qu'au cours de ces dernières années que la compréhension de cette pathologie a permis de développer une stratégie de traitement appliquée selon les conditions de base du patient. Seule l'analyse des différents tableaux cliniques sous-jacents a permis de constater pourquoi certaines épaules peuvent être repositionnées sans problème avec un résultat stable, alors que d'autres continuent à se luxer par la suite. On reconnaît aujourd'hui deux grandes catégories de patients: les patients qui se luxent l'épaule sans grande force extérieure et ceux dont l'épaule se luxent après l'action d'une force externe importante.



Dans le premier groupe, on constate le plus souvent une laxité ligamentaire généralisée. Cette laxité s'observe aussi très souvent au niveau d'autres articulations, comme par exemple des coudes et des genoux présentant une hyperlaxité. L'accident qui a mené à la luxation est souvent un accident bagatelle. Ces luxations sont encore traitées par voie conservatrice. Les instabilités doivent être compensées par un meilleur guidage musculaire. Ce n'est que dans de rares cas d'instabilité gênante et importante qu'il convient de procéder à un assainissement chirurgical. Dans ce domaine, on a la possibilité d'éliminer la capsule par voie arthroscopique. En cas d'échec thérapeutique, il faut parfois recourir à d'autres techniques (p. ex. opération de Latarjet). Le second groupe est composé de patients aux relations articulaires très stables. Dans ce cas, l'épaule ne se luxent qu'après l'action d'une force externe importante (comme p. ex. un accident de ski). Il se produit en général en l'occurrence une lésion osseuse ou des tissus mous, créant des rapport instables entre le cotyle et la tête humérale. Lorsqu'une telle structure stabilisatrice se déchire, l'on est aujourd'hui d'avis qu'on doit la reconstruire. Le mode de traitement s'est de ce fait fondamentalement modifié pour ces patients.

En cas de luxation, on replace normalement la tête vers le bas en position antérieure. La capsule stabilisatrice antérieure se déchire avec les ligaments. En général, l'anneau cartilagineux (lèvre) est déchiré avec tout l'appareil ligamentaire qui entoure le cotyle

osseux. Dans de rares cas, le complexe ligamentaire se déchire aussi sur le versant latéral de la tête de l'humérus. Dans tous les cas, cela entraîne une modification de la tension dans la région de la capsule antérieure. Il en résulte chez la plupart des patients une instabilité ligamentaire chronique.

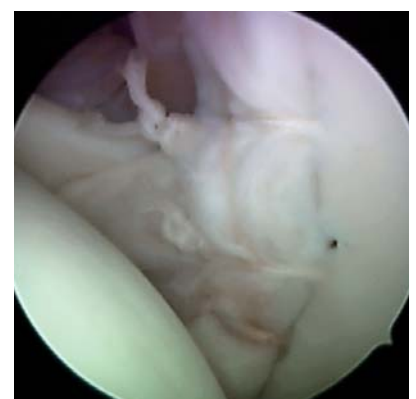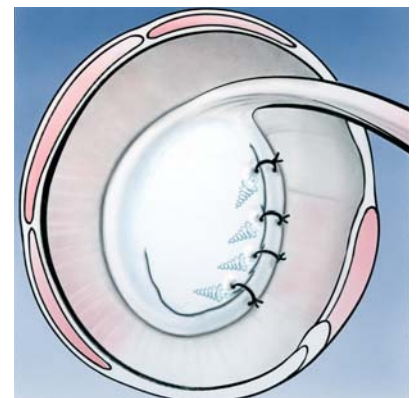
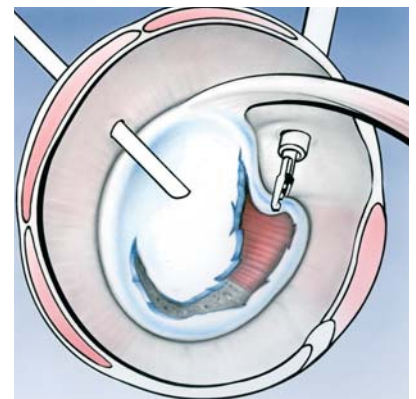
Des études ont montré que ce sont surtout les jeunes gens actifs qui présentent un danger massif de re-luxation, après luxation traumatique de ce type. Nous recommandons pour cette raison un examen par résonance magnétique (IRM*). Cette technique d'imagerie permet de visualiser et d'évaluer l'appareil ligamento-capsulaire. La mise en évidence de ce type de lésion fait envisager un rétablissement chirurgical. Bien sûr, il existe aussi des luxations vers le bas et l'arrière. Mais il s'agit de cas spécifiques qui nécessitent souvent un traitement particulier.

La réparation de Bankart sous arthro

La luxation décrite ci-dessus due à un accident avec détachement certain, visible à l'IRM*, du complexe capsulo-ligamentaire, est aujourd'hui traitée par arthroscopie. Lors de cette opération, on applique depuis l'arrière une caméra dans l'articulation. Après plusieurs rinçages, on met la lésion en évidence. S'il s'agit d'un détachement de la lèvre, on tente de suturer celle-ci à sa place originale. Pour cela, on mobilise avant tout la capsule fixée au mauvais endroit. Une opération au moment de la luxation entraîne souvent une moins bonne guérison, en raison de la forte hémorragie et des lésions des tissus environnants. C'est pourquoi nous attendons en général 3 à 4 semaines pour procéder à l'intervention. Après mobilisation de la lèvre, dans la région où la lèvre doit être re-suturée, on procède à un rafraîchissement du cartilage, c'est-à-dire qu'il faut fraiser l'os en superficie jusque dans la couche bien perfusée. Ensuite, on fore des trous à la perceuse. La lèvre est percée et maintenue, au moyen de fils appliqués au niveau de l'accès antérieur. Un ancrage est placé pour chaque fil et cet ancrage placé dans le trou foré correspondant. Puis un nœud noué depuis l'extérieur permet de fixer la lèvre déchirée dans la région de l'ancrage. Pour cette opération, il faut appliquer entre trois et six ancrages. Ces ancrages sont en général de petits coins résorbables qui finissent par être entièrement décomposés.

Une intervention de ce genre dure environ une heure. Nous recommandons normalement au patient une nuit d'hospitalisation. Vu l'accès de taille réduite, cette méthode opératoire est relativement dépourvue de douleurs. Après l'intervention arthroscopique, le bras est immobilisé trois semaines. Après 3 semaines une mobilisation prudente peut commencer. Un mouvement complet est possible après normalement 6 à 8 semaines. La possibilité de reprendre le sport devrait être atteinte après 12 semaines, ce délai étant très variable selon le patient et les particularités de la lésion. Par rapport à la technique ouverte conventionnelle, la procédure arthroscopique donne lieu aux constatations suivantes: les résultats, dans les mains d'un chirurgien expérimenté, sont certes de quelques pour cent moins bons que la méthode ouverte, mais la restauration complète de la fonction de l'épaule est plus rapide avec la méthode de traitement arthroscopique.

* Examen IRM: cette méthode d'examen consiste à placer le patient à l'intérieur d'un électro-aimant cylindrique. Contrairement au scanner, cette technique n'utilise pas de rayons X.

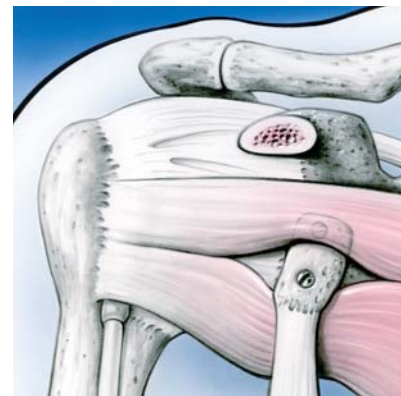


Opération selon Latarjet-Lafosse

L'élégante réparation de Bankart sous arthro qui permet d'obtenir une reconstruction anatomique ne peut hélas être appliquée dans tous les cas. Les dernières études ont montré que lors d'une instabilité de l'épaule, on peut observer des situations lésionnelles de l'appareil capsulo-ligamentaire et du cotyle qui ne peuvent pas être traitées suffisamment par la réparation de Bankart. Mais si ces cas sont quand même opérés, on a remarqué des complications post-opératoires plus fréquentes, notamment une persistance de l'instabilité. Une opération chirurgicale non anatomique est alors indispensable. Les facteurs spécifiques suivants déterminent le choix de la méthode:

1. Lésions importantes des structures osseuses comme fracture du cotyle.
2. Opération chirurgicale anatomique avec mauvais résultats.
3. Lésions du complexe capsulo-ligamentaire sur le versant du bras.

Lors d'une opération chirurgicale non anatomique, l'on utilise une structure anatomique existante afin d'en remplacer une autre qui n'est plus fonctionnelle. On applique dans ce cas l'opération de Latarjet, du nom d'un chirurgien français (cf. esquisses de l'opération). Le principe de l'opération consiste à séparer l'apophyse coracoïde de l'omoplate, avec ses tendons associés, et de l'appliquer dans la région antérieure du cotyle au moyen de vis. Ce morceau d'os déplacé avec ses tendons fait apparaître une butée antérieure qui rend pratiquement impossible toute nouvelle instabilité. Des études cliniques à long terme ont montré que la stabilité de l'épaule après une telle opération persiste chez environ 98% des patients. Les mêmes études ont pu cependant montrer que l'on observait plus fréquemment l'apparition d'une arthrose articulaire sur une épaule opérée. Ne pas traiter cette épaule instable peut cependant entraîner une apparition encore plus précoce d'arthrose articulaire. L'opération de Latarjet offre au patient concerné une épaule fonctionnelle et stable et peut repousser le développement éventuel d'arthrose de plusieurs années. L'opération elle-même dure environ une heure et demie et elle est effectuée sous arthroscopie.

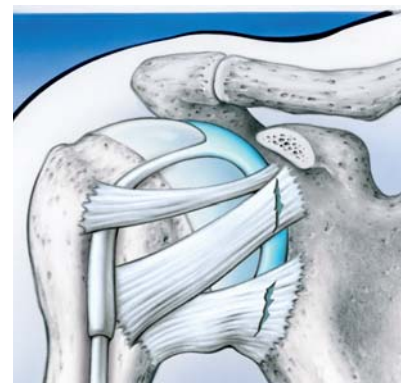

Traitement post-opératoire

Après l'opération, le bras opéré devrait rester immobilisé en écharpe pendant 1 semaine. C'est ensuite que débute la physiothérapie. Dès le 6e jour, le bras peut être mobilisé activement à nouveau et la force récupérée. Un travail physique ou des activités sportives, avec surmenage important du bras, peuvent débuter dès le 2e à 3e mois suivant l'opération.

Lésion de l'appareil capsulo-ligamentaire antérieur (épaule douloureuse instable)

La stabilité de l'épaule est assurée par une interaction complexe entre les stabilisateurs passifs, l'appareil capsulo-ligamentaire, et les stabilisateurs actifs, la musculature de l'épaule. La capsule articulaire est renforcée par trois ligaments:



supérieur, moyen et inférieur. Ces structures se tendent entre cotyle et tête de l'humérus (cf. illustration). Dans le cas d'une épaule instable, les parties antérieures de l'appareil capsulo-ligamentaire jouent un rôle central. En particulier, le ligament inférieur est souvent surmené par des forces décentrant la tête et donc le plus souvent lésé. Cette lésion est fréquemment associée à une instabilité notable de l'épaule: l'épaule de la personne concernée se déboîte.

On observe plus rarement des lésions isolées du ligament moyen et/ou supérieur. La cause de ce type de lésions peut être d'origine traumatique, mais il suffit parfois d'un «faux mouvement» pour déchirer ces ligaments. Un mouvement bien connu dans ce cadre est l'extension de l'épaule avec rotation externe forcée (p. ex. lorsqu'on est assis à l'avant d'une voiture et que l'on veut déplacer un objet lourd de l'arrière vers l'avant sans se retourner correctement). Certains mouvements fréquemment répétés peuvent également léser ces structures, on parle alors de micro-traumatismes.

Comment une telle lésion se manifeste-t-elle?

Même si ces ligaments sont déchirés ou lésés, les structures stabilisatrices font que la personne concernée n'a pas l'impression d'avoir une épaule instable. L'essentiel de la symptomatologie est dû au fait que le patient perçoit une douleur produite en général lors d'un certain mouvement. Cette douleur peut devenir durable au stade avancé. Dans de rares cas seulement, cette lésion est visible sur imagerie diagnostique, par exemple un examen IRM. Mais si l'on suspecte cette pathologie, on effectue en général une IRM afin de reconnaître les éventuelles lésions associées. En l'absence de signes diagnostiques nets et du fait que, le plus souvent l'imagerie diagnostique ne peut visualiser suffisamment ce type de lésion, celle-ci reste souvent méconnue et non traitée. On nomme cette pathologie l'épaule instable purement douloureuse.

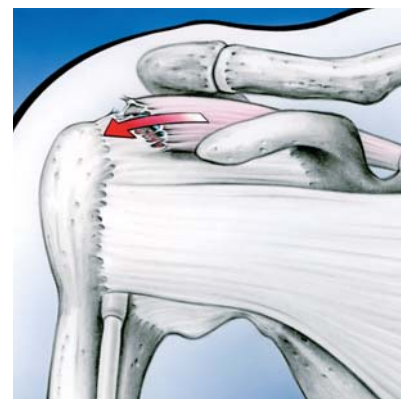Comment traite-t-on cette épaule instable purement douloureuse?

Le traitement est chirurgical, par voie arthroscopique. Comme pour tous les ligaments et tendons de l'épaule, les ligaments ne se refixent pas eux-mêmes non plus. Dans cette opération, on suture donc les ligaments et on traite les éventuelles lésions associées. L'opération peut durer jusqu'à une heure. Après une nuit d'hôpital, le patient peut généralement rentrer chez lui le jour suivant. Il s'ensuit une phase de trois semaines de repos absolu du bras, le bras étant immobilisé dans une écharpe près du corps. Ensuite, la rééducation physiothérapeutique peut commencer, en évitant la rotation externe.

On a pu observer qu'après ce genre d'intervention, l'épaule peut perdre temporairement une grande partie de sa mobilité, surtout en rotation externe. Cette complication, que l'on nomme «épaule gelée» (cf. ce paragraphe), est transitoire et elle n'influence aucunement les résultats dans un sens défavorable.

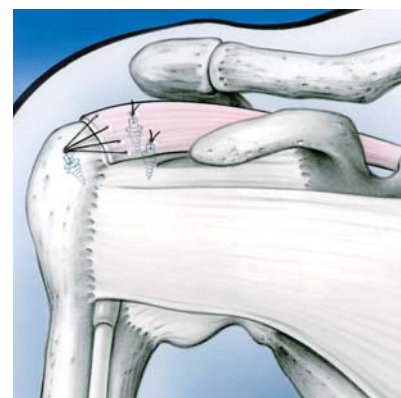
Rupture de la coiffe des rotateurs

Comme on l'a déjà vu en anatomie, la coiffe des rotateurs est composée d'un certain nombre de petits muscles (sous-scapulaire, sus-épineux, sous-épineux et petit rond). Ceux-ci empêchent que la tête humérale ne glisse hors du cotyle lors des mouvements, ou ne soit coincée contre l'acromion et ne pince les parties molles. Les lésions de la coiffe des rotateurs sont un problème très fréquent de l'épaule. Souvent il n'est plus possible de déterminer au moment de l'opération si la déchirure est survenue de manière aiguë lors d'une sollicitation ou si elle résulte d'un lent processus évolutif en rapport avec des modifications tendineuses dégénératives. Mais la symptomatologie est similaire. Au début, la fonction de l'épaule est limitée. La motricité globale est récupérée en partie mais le mouvement d'élévation allant au-delà de la position horizontale reste souvent douloureux. Typiquement, ces patients souffrent de douleurs nocturnes et de douleurs au repos.



Si l'on suspecte une rupture de la coiffe des rotateurs, on examine chaque fonction individuelle du bras en faisant exécuter des mouvements tels que joindre les mains derrière le dos ou la nuque. Il est conseillé de quantifier l'importance de la lésion avant l'opération.

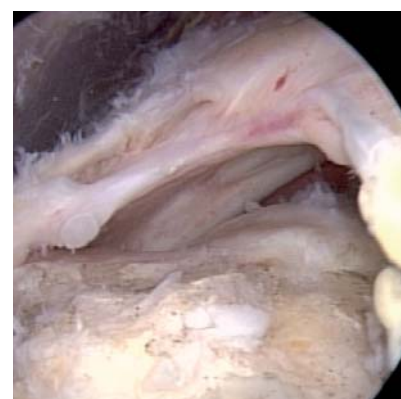Dans la mesure où les lésions de la coiffe des rotateurs surviennent en grande partie par dégénérescence tendineuse, il est indispensable de déterminer la qualité de préservation des tissus musculaires et tendineux voisins en vue d'une reconstruction ultérieure. On procède en général pour ce faire à un examen IRM*. Sur la base des données recueillies et de la discussion avec le patient, l'un des traitements suivants est appliqué.



* *Examen IRM: cette méthode d'examen consiste à placer le patient à l'intérieur d'un électro-aimant cylindrique. Contrairement au scanner, cette technique n'utilise pas de rayons X.*

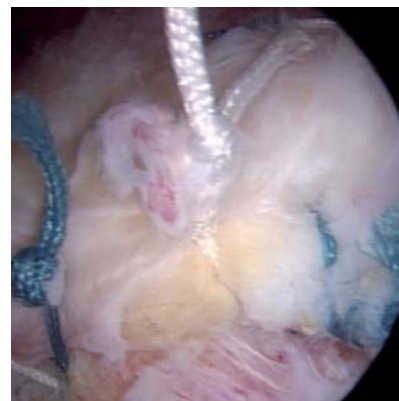Réinsertion arthroscopique de la coiffe des rotateurs

Lors de cette opération, comme lors d'autres interventions arthroscopiques, on introduit une caméra, via un mini-orifice d'incision, dans l'articulation ou dans la bourse séreuse au-dessus de l'articulation. D'autres incisions permettent de placer les instruments. On ne crée donc aucun accès ouvert dans l'épaule et les structures environnantes sont ménagées au maximum. Cette technique offre d'une part des avantages esthétiques évidents, et d'autre part, abaisse la sévérité des douleurs post-opératoires comme le taux d'infections post-opératoires. Sur la base de ces réflexions, il serait souhaitable dans la mesure du possible de pouvoir réaliser toutes les interventions par traitement arthroscopique. Il s'avère toutefois qu'une mobilisation adéquate est souvent impossible en raison de la dégénérescence graisseuse des muscles. Dans ce cas, on doit utiliser un autre procédé.



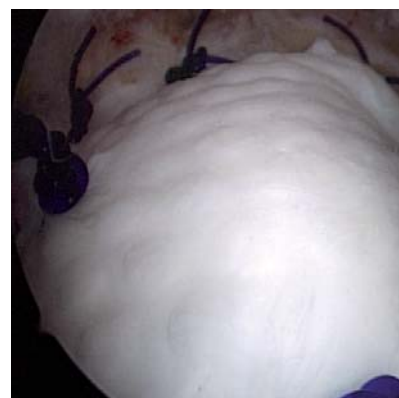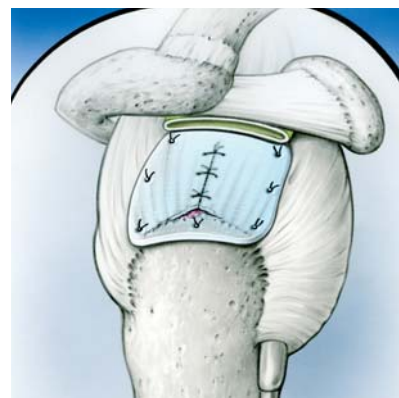En général, une arthroscopie permet en elle-même d'évaluer le degré des lésions de la coiffe des rotateurs. L'opération elle-même a lieu un étage plus haut, dans la région de la bourse séreuse. Après mise en place des instruments optiques dans la bourse séreuse, on élimine d'abord celle-ci et on met ainsi en évidence la lésion de la coiffe des

rotateurs. Puis, dans la région du point d'insertion tendineuse sur la tête de l'humérus, on procède à un rafraîchissement au moyen de la fraise. On tire des fils à travers la coiffe des rotateurs et on les fixe sur l'os par un ancrage (selon la qualité de l'os: du titane ou du plastique). Au moyen de nœuds que l'on fait glisser, on attire la coiffe des rotateurs dans la région de la substance osseuse rafraîchie. Ainsi, le trou de la coiffe des rotateurs est refermé de manière compacte et la partie tendineuse est appliquée et amenée à proximité de son site d'origine normal sur l'os. Lorsque la qualité des tendons est insuffisante, principalement chez les patients âgés, on peut utiliser un renfort tendineux par patch. Selon les besoins, on peut ensuite agrandir l'espace sous l'acromion. Le patient reçoit un coussin d'abduction après l'opération. Le traitement ultérieur est plus ou moins le même pour toutes les techniques opératoires.



Renfort par patch

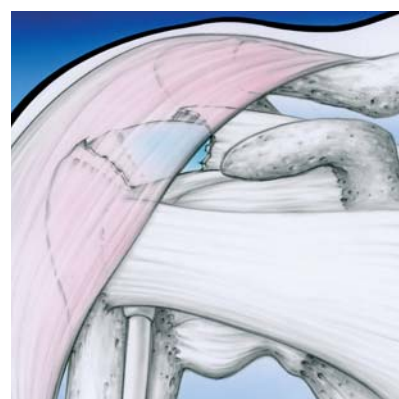
Un patch est un tissu obtenu à partir de peau humaine ou de polyuréthane. Il s'agit là d'une biotechnologie très prometteuse pour l'avenir, d'un implant orthobiologique conférant une stabilité supplémentaire à la reconstruction de la coiffe des rotateurs. La multiplication des vaisseaux sanguins et des cellules tissulaires de l'organisme est stimulée dans la région-cible par induction de la croissance. Ce phénomène entraîne une transformation du matériau implanté dans les tissus de l'organisme, et la guérison de la lésion initiale.



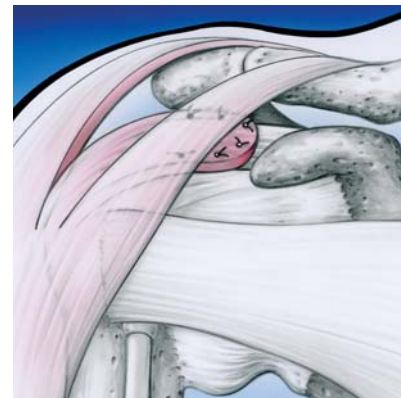
Reconstruction avec un lambeau deltoïdien

Lors de la reconstruction anatomique, on recoud les tendons sur la tête humérale. Mais si le trou est trop large ou le muscle déjà en voie de dégénérescence, nous choisissons un autre procédé de reconstruction. Dans ce cadre, une partie du muscle deltoïde, ayant le même sens de traction que la partie supérieure de la coiffe des rotateurs, est insérée dans la lésion. Ainsi, un tissu vivant, bien perfusé est utilisé afin de réparer la lésion.

Il s'agit d'une technique de reconstruction ouverte. L'accès est choisi de sorte à pouvoir éliminer sans problème une articulation AC éventuellement détruite. Nous procédons parfois à une séparation de l'acromion, proche de la base, et ce, afin d'écartier un peu l'acromion et d'obtenir plus de place. Après avoir découpé et rafraîchi la lésion de la

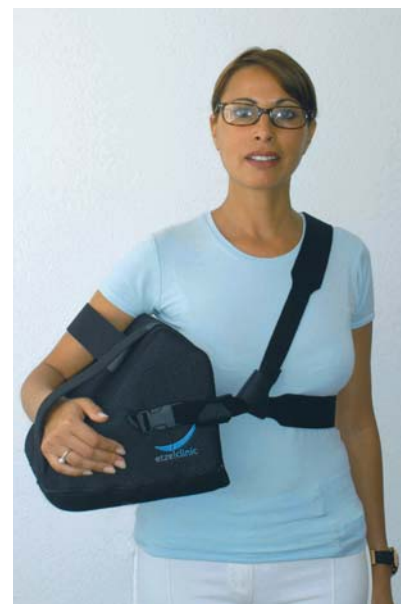

coiffe des rotateurs, une partie du gros tubercule de la tête de l'humérus est ôtée. Nous mettons ainsi en évidence une vaste surface osseuse bien perfusée, ce qui permet l'ancrage du muscle. Une petite portion de la partie antérieure du muscle deltoïde est mobilisée sous forme de triangle, de manière émoussée. On évite en l'occurrence de découper les fibres musculaires. Maintenant, le muscle est inséré dans la lésion et suturé en continu avec le reste de la coiffe des rotateurs. On termine l'opération par la mise en place d'un drain Redon et la fermeture de la plaie. Les patients reçoivent leur coussin d'abduction en salle d'opération déjà.



Traitement post-opératoire

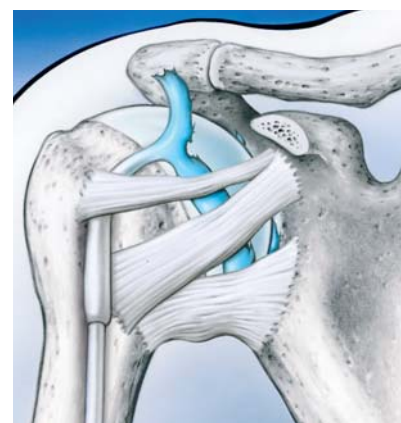Le traitement post-opératoire des différentes procédures de reconstruction est plus ou moins identique. Selon la manière dont la coiffe des rotateurs est reconstruite, nous adaptons le traitement post-opératoire. Le coussin d'abduction est porté pendant 4 à 6 semaines. Après une semaine, le patient effectue chaque jour des exercices de mobilisation sur une attelle motrice pour mobiliser passivement l'épaule. Une mobilisation active ne peut cependant pas avoir lieu avant que le tendon ne soit guéri. Après avoir ôté le coussin, la mobilisation est lentement augmentée via une mobilisation passive et des exercices isométriques (tension musculaire). Après 8 semaines, le tendon devrait être fixé dans la région de l'os. Des exercices assistés, ou soutenus et actifs, peuvent avoir lieu. Il ne faut pas effectuer de charge avec des poids avant la 10e à 12e semaine. La capacité de travail varie fortement en fonction des contraintes professionnelles. Dans certaines professions sans contrainte physique, un travail partiel est possible après la phase du port du coussin d'abduction. Pour les professions physiquement contraignantes, la reprise du travail n'est possible que lorsqu'une contrainte totale est possible. Nos expériences ont montré que la rééducation après intervention chirurgicale de l'épaule dure de 3 à 6 mois. En cas de fixation rapide de la coiffe des rotateurs ou du lambeau de reconstruction, une activité sportive est possible après 4 à 6 mois. Mais il faut dire que, là encore, il existe de grandes différences en fonction de l'âge du patient, de sa forme physique et de la lésion.



Lors de lésions du tendon sous-scapulaire et de sa reconstruction, le traitement ultérieur est différent, en ce sens que l'on applique non pas un coussin mais un orthogilet visant une immobilité complète. L'attelle motrice n'est généralement pas obligatoire non plus. Dans la majorité des cas, nous renonçons à tout traitement pendant 6 semaines. Toutefois, après ces 6 semaines, le traitement ultérieur est identique à celui mentionné plus haut.

Traitement arthroscopique du long tendon du biceps et de la lèvre (SLAP)

La déchirure du long tendon du biceps de l'articulation sur le versant du cotyle est une lésion jadis souvent négligée et faussement interprétée. Cette lésion est rarement une déchirure totale. On observe en général une déchirure de l'anneau supérieur qui entraîne une mobilité accrue de l'ancrage du tendon du biceps. Ces lésions entraînent souvent des douleurs en soulevant le bras étendu. Un ressort



gênant peut apparaître de même que des blocages. Ces lésions elles-mêmes sont aujourd'hui traitées par chirurgie arthroscopique.

Une arthroscopie de l'épaule permet de mettre en évidence la sévérité de la lésion. Il existe en principe deux modalités thérapeutiques. La première consiste à tenter de reconstruire l'ancrage du tendon du biceps. Si le tendon est encore en excellent état et l'ancrage bien perfusé, il est possible, par la même technique que celle de la stabilisation de l'épaule, de refixer la lèvre au bord du cotyle via de petits ancrages osseux. Deux petites incisions permettent d'effectuer cette intervention. Le patient reçoit son orthogilet en salle d'opération déjà. Lors du traitement post-opératoire, contrairement à la refixation de la lèvre, une mobilisation précoce est possible. Toute charge du biceps est absolument contre-indiquée pendant 6 semaines.

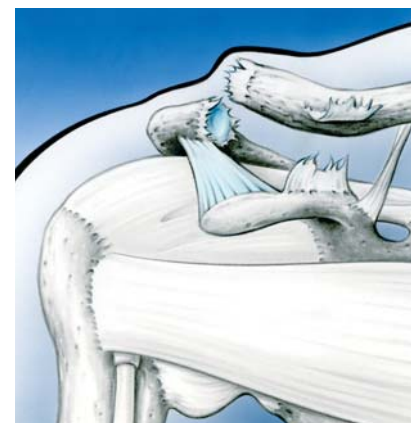On recourt à la deuxième modalité thérapeutique si l'on constate au cours de l'opération que le tendon du biceps est fortement épaissi ou effrangé. Dans ce cas, on peut procéder à un découpage du tendon du biceps. Soit on procède uniquement au découpage (ténotomie), et le tendon du biceps glisse dans le canal du tendon du biceps en espérant qu'il se produira une jonction. Soit le tendon du biceps est fixé dans la région du canal tendineux via un petit ancrage ou des sutures (ténodèse). La technique qui sera utilisée dépend fortement de l'état du tendon du biceps, du taux d'activité et de l'âge du patient. Souvent, ces décisions ne peuvent être discutées auparavant avec le patient, en particulier parce que l'évaluation de la qualité du tendon du biceps à l'IRM est relativement difficile.

La rééducation qui suit cette ténotomie avec ou sans fixation est identique à la rééducation après réinsertion du tendon du biceps. Là encore, on peut atteindre une mobilisation de l'épaule assez précocement. La charge dans la région du biceps ne peut avoir lieu avant 6 semaines.

Luxation de l'articulation AC

Une lésion que l'on observe toujours plus souvent dans le cadre du sport est le déplacement traumatique de l'épaule dans son ensemble par rapport à sa suspension à la clavicule. On constate une déchirure des ligaments entre l'apophyse coracoïde de l'omoplate, la clavicule et l'acromion. Toute l'épaule tombe vers le bas. L'aspect extérieur montre une surélévation de la clavicule. Le déficit de conduite des mouvements au-dessus du plan horizontal et, lors de contraintes dues à la pression, dans l'axe du bras (p. ex. lors de l'appui sur le guidon d'une bicyclette), est la conséquence de cette destruction de l'articulation AC.

Selon la gravité de cette luxation, ces symptômes peuvent apparaître immédiatement ou se manifester par des douleurs après un certain temps seulement, comme conséquence du développement d'une arthrose ou de la destruction du disque articulaire.



Résection arthroscopique de l'articulation AC

Souvent, l'instabilité de l'articulation AC est discrète, au point qu'aucune stabilisation immédiate n'est nécessaire. Dans ce cas, un traitement chirurgical peut attendre. Mais

si une arthrose articulaire se développe plus tard de par cette incongruence, ou si le disque articulaire est détruit et entraîne des douleurs, cette incongruence peut être traitée au moyen d'une opération par arthroscopie.

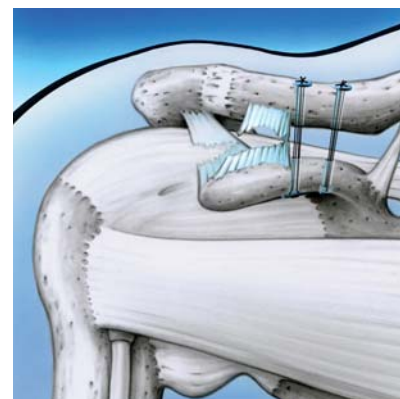
Selon le degré d'arthrose ou de lésion discale, on accède à l'articulation via un accès direct à l'articulation AC ou via une ouverture de la bourse séreuse sous l'acromion. En cas de lésion discale pure, celui-ci peut être éliminé comme un ménisque du genou par voie arthroscopique. En général, cette lésion est cependant associée à une arthrose évidente. Dans ce cas, tout le cartilage de l'articulation peut être éliminé. Il se forme par la suite, en lieu et place de l'articulation, une liaison fibreuse qui prend alors la fonction de cette articulation rigide. Le suivi post-opératoire n'exige aucune immobilisation, à part une brève période avec le bras en écharpe. Sous physiothérapie, une récupération complète est obtenue en 8 semaines environ.

Reconstruction AC

On peut procéder à une reconstruction arthroscopique dans les 6 à 8 semaines qui suivent une luxation récente. On élimine d'une part le cartilage de l'articulation AC lésée et les parties molles coincées; d'autre part, la distance coraco-claviculaire est fixée par un double système de traction intégré par voie arthroscopique, d'où une cicatrisation immédiate des ligaments déchirés. Le traitement post-opératoire est très modéré puisque la guérison des ligaments doit se faire pendant cette période.

Le traitement post-opératoire prévoit le port d'un orthogilet pendant les 3 premières semaines. La mobilisation libre du bras est progressivement autorisée. La charge peut avoir lieu après 8 semaines seulement, dès lors que la guérison des ligaments peut être affirmée par un contrôle radiographique. Les activités sportives peuvent être librement reprises après 3 à 4 mois seulement.

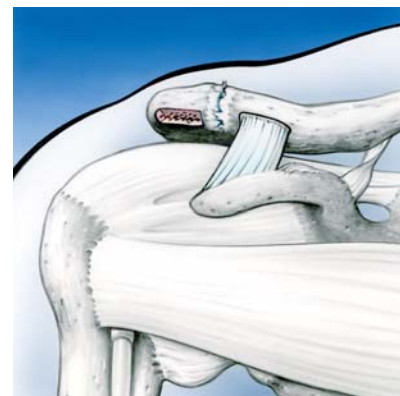Les minuscules systèmes de traction ne nécessitent pas d'ablation ultérieure.



Reconstruction AC selon Weaver-Dunn

Si la luxation est clairement instable, la suspension de l'épaule doit être reconstruite. Afin d'obtenir ce résultat, on choisit une reconstruction ligamentaire. Jadis, les ligaments déchirés entre coracoïde et clavicule étaient suturés. Cette méthode n'a pas fait ses preuves, raison pour laquelle nous procédons aujourd'hui à la reposition ligamentaire. Pour cela, un ligament tendu entre le coracoïde et l'acromion est préparé librement au niveau de l'acromion. Ce ligament est un résidu provenant de l'histoire du développement humain. Il est ensuite placé dans la clavicule ouverte à cet effet et suturé. L'avantage de cette méthode est évident. D'abord, on utilise un ligament du corps lui-même, et qui est en outre perfusé. Et cette opération est effectuée par voie arthroscopique.

Le suivi post-opératoire commence avec une immobilisation par orthogilet de 3 semaines. Il s'ensuit une rééducation au mouvement de 5 semaines sans charge. En fonction de la profession, il est possible que cette phase soit déjà caractérisée par une

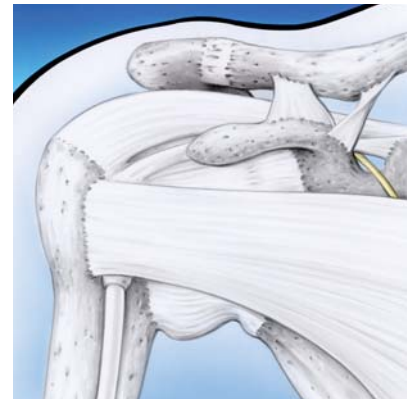


capacité de travail partielle. Après 8 semaines, on effectue un contrôle radiologique avec des poids. Si celui-ci montre une guérison stable de la plastie ligamentaire, la charge peut être autorisée.

Syndrome de compression du nerf sus-scapulaire

Les syndromes de compression des nerfs périphériques touchent des régions anatomiquement étroites. Lorsque, au niveau d'un passage étroit, un nerf subit en outre une pression, une traction ou un cisaillement, ceci peut entraîner des douleurs, des paresthésies et/ou une faiblesse des muscles de la région innervée. Les paresthésies sont des troubles de la sensibilité tels qu'une sensation de picotement ou une diminution de sensibilité, comme chacun d'entre nous les a déjà ressentis, par exemple sous forme de pied «engourdi».


Du point de vue anatomique, dans la région de l'épaule, les nerfs sont assez mobiles, et traversent un tissu conjonctif souple. Le nerf sus-scapulaire forme une exception à cette règle: il s'agit d'un nerf du plexus brachial. Il s'étend jusqu'au rebord de l'omoplate et passe au-dessus d'une rainure de l'omoplate (échancrure coracoïdienne) sur son versant externe. De plus, cette zone est rendue plus étroite par une structure ligamentaire, le ligament coracoïdien.



La compression du nerf sus-scapulaire entraîne une atrophie musculaire, d'intensité variable, du muscle sus-épineux et/ou sous-épineux, une diminution de la force lors de l'abduction (soulèvement latéral du bras) et de la rotation externe de l'épaule, ainsi que de vagues douleurs de l'épaule. On n'observe généralement pas de troubles de la sensibilité.

Comment traiter une compression du nerf sus-scapulaire?

Le traitement est chirurgical, par arthroscopie. Il s'agit là d'une méthode ultra-moderne capable de remplacer l'opération ouverte que l'on appliquait jusqu'ici. Cette méthode permet d'éviter toute incision, tout étirement ou toute ablation des structures anatomiques de l'épaule. Il est possible en même temps de procéder aux étapes opératoires nécessaires au niveau de la zone resserrée. Il est possible d'effectuer une incision du ligament coracoïdien, de dilater une rainure osseuse ou tout simplement de réduire une partie des tissus conjonctifs. Cette procédure ménage le nerf et ses vaisseaux sanguins associés.

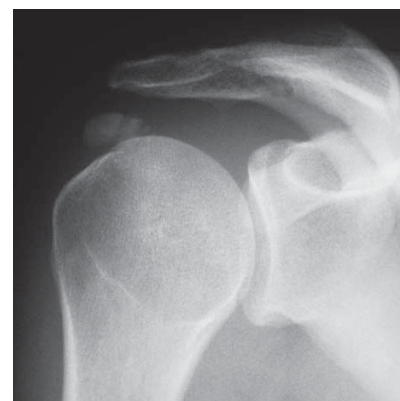

Le syndrome de compression peut aussi être dû à un kyste qui s'est développé au niveau de laèvre articulaire postérieure. Un tel kyste, ou ganglion-kyste, est associé à une lésion structurelle présente dans l'articulation (en général une lésion SLAP). Dans ce cas, la ponction du kyste par arthroscopie via l'espace gléno-huméral est suffisante, alors que la lésion articulaire concomitante est traitée par arthroscopie.

Tendinite calcifiée

Causes

Les calcifications dans la région de l'épaule (tendinite calcifiée) sont très fréquentes. On ne connaît pas avec certitude l'origine de cette calcification. Les discussions prennent en compte des calcifications après hémorragie post-blessures ou des calcifications dans le cadre d'une dégénérescence de la coiffe des rotateurs. Ce qui est certain, c'est qu'une grande partie de ces zones calcifiées n'ont aucune valeur pathologique. Très souvent, les calcifications de l'épaule sont découvertes en l'absence de symptômes et par hasard au cours d'une radiographie de l'épaule. La question est de savoir si les zones calcifiées, sur la base de leur forme, sont responsables d'un tableau clinique donné, ou si ces calcifications annoncent des douleurs ultérieures. Sur la base d'expériences recueillies auprès de vastes groupes de patients, on classifie aujourd'hui les calcifications en trois groupes. Le type A correspond à des zones calcifiées arrondies isolées. Le type B correspond à plusieurs calcifications, petites et grandes, également rondes, et le type C définit des calcifications nébuleuses. A part cette classification, la localisation exacte des calcifications est également prise en compte.



Traitement

Le traitement des calcifications n'est recommandé que si celles-ci sont symptomatiques, c'est-à-dire si ces calcifications entraînent soit des blocages sous l'acromion, soit des inflammations soudaines de la bourse séreuse sous l'acromion. Ce tableau peut apparaître par exemple après l'ouverture spontanée des zones calcifiées. Ces ouvertures spontanées entraînent le déversement du contenu des calcifications, qui se trouvent normalement dans la coiffe des rotateurs, dans la bourse séreuse sus-jacente. Le calcaire peut ainsi être résorbé. Malheureusement, l'irritation due au calcaire entraîne une inflammation de la bourse séreuse qui provoque des douleurs aiguës. Le traitement de la calcification de l'épaule doit donc être adapté au stade. En phase aiguë, lorsque le dépôt calcaire s'ouvre, le calcaire se déverse normalement. Ce calcaire ne doit plus être éliminé. Dans ce cas, il faut traiter la phase inflammatoire aiguë, et par ailleurs procéder au traitement chirurgical de la bourse séreuse en cas d'inflammation chronique de celle-ci. Personnellement, en phase aiguë, j'effectue une infiltration de la bourse séreuse. Il y a de bonnes chances, sous infiltration de cortisone, que la bourse séreuse guérisse et que les douleurs diminuent. Si la bourse séreuse s'épaissit fortement et que l'inflammation entraîne une cicatrice chronique de la bourse, il faudra l'ôter ultérieurement, ce qui est possible par voie arthroscopique. Au moyen d'une caméra et d'instruments adéquats, la bourse séreuse épaissie peut être entièrement extraite par deux ou trois petites incisions.

Mais très souvent, les patients se présentent avec un autre tableau clinique. Ce n'est pas l'inflammation aiguë mais le blocage sous l'acromion (impingement) qui entraîne des douleurs au mouvement à l'horizontale et, souvent, des douleurs nocturnes. La cause de ces douleurs est souvent à rechercher dans un épaississement de la bourse séreuse. Même en l'absence de vidange préalable du calcaire dans la bourse séreuse, celle-ci, vu la dureté du dépôt calcaire, peut entraîner des irritations progressives sur le plan mécanique et s'épaissir. Le calcaire entraîne lui-même des blocages dans des cas exceptionnels car en général, il est entièrement intégré dans la coiffe des rotateurs.

Dans ce genre de cas, la simple ouverture du dépôt de calcaire ne peut pas entraîner de guérison. Le calcaire est éliminé de la bourse séreuse et il est résorbé, toutefois la bourse séreuse est déjà épaissie et entraînera des blocages. Seule l'élimination complémentaire de la bourse séreuse entraînera la disparition des douleurs.

Pour les raisons citées plus haut, nous pouvons – dans certains cas isolés – procéder à une ponction à l'aiguille du dépôt calcaire sous amplificateur (radiographie) (needling). Dans environ 30% des cas, on obtient ainsi la guérison. Toutefois, si la bourse séreuse est épaissie et que la lésion est déjà ancienne, nous décidons alors d'effectuer une révision arthroscopique.

Traitement post-opératoire

Le traitement ultérieur après élimination endoscopique du calcaire est très simple. Les mesures post-opératoires consistent à procéder à un traitement avec glace, médicaments décongestionnants, ainsi qu'à mettre le bras en écharpe. Dès le premier jour post-opératoire, le patient peut effectuer des mouvements actifs et passifs jusqu'à la limite des douleurs. Normalement, un traitement peut être achevé en 2 à 8 semaines. Une recalcification après traitement n'est pas plus probable chez un patient ayant déjà souffert de calcification que chez la population moyenne.

Fractures au niveau de l'épaule

Le traitement des fractures au niveau de l'épaule relève aujourd'hui de plus en plus de la chirurgie traumatologique non aiguë. Les fragments osseux pouvant être mal vascularisés, nous recommandons dans la plupart des cas un examen de la fracture par scanner pour préciser la topographie des traits de fracture et la position des fragments. Puis nous mettons la fracture au repos. Les parties molles commencent à se détuméfier dans la région de la fracture. La compression des petits vaisseaux par les tissus diminue et la perfusion s'améliore. Une circulation alternative peut de plus se développer, ce qui améliore la vascularisation des fragments.

Lorsque les parties molles auront complètement dégonflé, qu'un examen radiologique précis aura été effectué en préparation et que les constatations auront montré qu'il est possible d'obtenir une amélioration de l'état des fragments, on peut alors procéder à l'opération après 3-4 semaines, soit par arthroscopie soit ouverte. Chaque cas de fracture étant particulier, je ne m'avancerai pas ici dans de plus amples explications détaillées.

Epaule gelée

L'épaule gelée est un état au cours duquel la mobilité de l'épaule est extrêmement limitée. Cette limitation au mouvement est due à un épaississement de la capsule articulaire qui peut être la conséquence de différents facteurs:

1. **Etats douloureux durables** et quelle que soit la cause de ces douleurs.
2. *Après une opération de l'épaule, ouverte ou par arthroscopie.*
3. *Dans des cas extrêmement rares, une épaule gelée peut apparaître sans événement préalable traumatique ou opératoire. Les patients souffrent souvent de maladie métabolique comme p. ex. de diabète.*

Comment se développe un épaississement capsulaire?

Certaines cellules cérébrales reçoivent un excès d'informations envoyées par les terminaisons nerveuses de l'épaule. La raison de cet excès d'information n'est toujours pas résolue sur le plan scientifique. Il est clair cependant qu'il déclenche une réaction de court-circuit entre le cerveau et la capsule articulaire. La conséquence en est un épaississement de la capsule. Cette réaction ne peut guère être influencée de l'extérieur.

Quelles sont les conséquences d'une épaule gelée?

Avant tout, la mobilité de l'épaule est nettement limitée par le gel de la capsule. Toute tentative visant à étendre l'amplitude du mouvement au-delà du mouvement limité est douloureuse, renforce la réaction de court-circuit, et devrait donc être évitée. La durée de cet état est individuelle, mais elle peut dépasser un an. La durée de rééducation post-opératoire peut se prolonger sensiblement.

Quelles sont les conséquences d'une épaule gelée à long terme?

L'épaule gelée peut durer jusqu'à un an et demi, et elle limite fortement les activités de la vie quotidienne. Cependant, cet état guérit **souvent complètement et sans séquelles dans la majorité des cas**. Cela signifie qu'à la fin, le patient récupère une fonction et une mobilité complètes. On a pu observer que les patients avec épaule gelée post-opératoire présentent même de meilleurs résultats à long terme que les patients sans cette complication.

Cuff-Capture(capsulite adhésive)

Contrairement à l'épaule gelée, la cuff-capture ou capsulite adhésive de l'épaule est un tableau clinique qui guérit rarement spontanément. Dans ce cas, suite à l'épanchement sanguin dû à un accident ou à une intervention chirurgicale, des adhérences apparaissent dans l'articulation ou entre chaque muscle. Ces adhérences ne disparaissent pas, contrairement à l'épaule gelée. Il est caractéristique que les patients souffrant d'adhérences présentent des **douleurs nocturnes**. Toutefois, contrairement à l'épaule gelée, les **mouvements de rotation du bras sont souvent moins limités**.

Lors de capsulite adhésive, une intervention chirurgicale au niveau de l'épaule représente souvent la seule solution envisageable. Dans ce cas, on examine encore

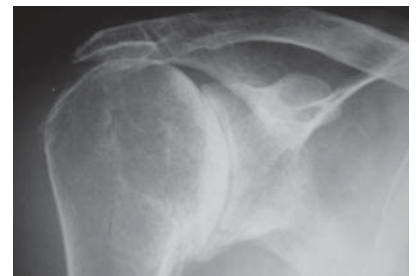
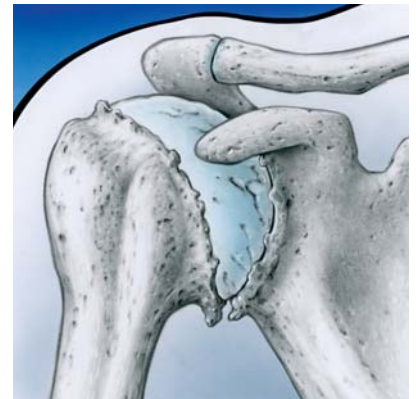Que peut-on faire en cas d'épaule gelée?

En premier lieu, ménager absolument l'épaule. Tout traitement de physiothérapie ou de thérapie du mouvement doit être interrompu. Car toute irritation externe pèjore cet état. Lorsque l'épaule se gèle, cela signifie que celle-ci veut être mise au repos et il convient de respecter cette exigence. Sur le plan médicamenteux, les anti-inflammatoires non stéroïdiens ou la cortisone combattent l'inflammation. On dispose en outre d'une hormone (calcitonine) administrée sous forme de spray nasal qui, en cas de dépistage précoce des symptômes, peut réduire la sévérité de l'épaule gelée. Il n'existe malheureusement pas encore de médicament qui puisse guérir entièrement cette pathologie. Dans ce genre de cas, la patience est déjà mise à rude épreuve, mais c'est une vertu qui n'est pas inutile pendant cette longue période. L'épaule fournit ainsi un signal et, pour cette raison, il faut travailler avec son épaule et non contre elle. Seule la compréhension de ce fait permettra de réduire cette ankylose.

l'articulation à l'aide de la caméra et l'on sectionne les adhérences individuellement. Le patient peut immédiatement mouvoir son épaule librement. Aucune immobilisation n'est nécessaire et le succès de l'opération est généralement obtenu en l'espace de quelques jours à quelques semaines.

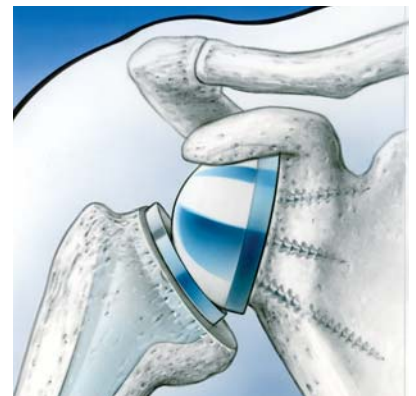Omarthrose

Dans la région de l'épaule, une arthrose primaire ou secondaire peut se développer. Dans l'arthrose, la surface articulaire, normalement recouverte de cartilage, se détériore. Normalement, à ce point, on opte depuis longtemps déjà pour une prothèse dans la région de la hanche et du genou. Pour l'épaule, cette option est bien sûr possible. Puisque l'épaule est une articulation très mobile, les prothèses ne sont souvent pas parfaites sur le plan fonctionnel. Les buts de la prothèse de l'épaule sont d'éliminer les douleurs et d'obtenir une capacité fonctionnelle suffisante jusqu'à l'horizontale. Ainsi, ce sont surtout les patients qui ont une fonction fortement limitée de l'épaule qui reçoivent une prothèse. Cela peut s'avérer nécessaire par exemple après une fracture ou lors de lésion articulaire marquée. Selon l'état de la coiffe des rotateurs, un traitement anatomique peut avoir lieu au moyen d'une prothèse adaptée à l'articulation. Mais si la coiffe est insuffisante, il convient d'intégrer une prothèse à inversion.



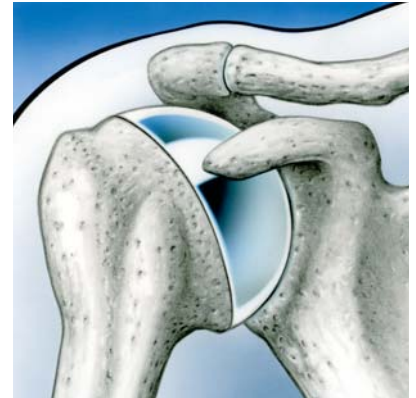Prothèse inverse

Si la coiffe des rotateurs est détruite, il n'est pas possible d'insérer une prothèse anatomique. Ceci s'explique par le fait qu'en cas de coiffe des rotateurs déficitaire, la prothèse migrera à nouveau vers la tête et entraînera donc de nouvelles douleurs et une mauvaise fonction. Afin d'empêcher cela, on a conçu il y a quelques années une prothèse à inversion. Cette prothèse est munie d'un hémisphère sur le versant latéral du cotyle. Sur le versant de la tête articulaire, un cotyle semi-incliné est inséré avec une tige, ce qui empêche, en cas de traction du grand muscle deltoïde, tout danger de luxation vers le haut. Le centre de rotation se voit déplacé et le bras de levier du muscle deltoïde amélioré, ce qui permet le mouvement du bras sans la coiffe des rotateurs. Les mouvements actifs sont repris après guérison de la musculature qui a été détachée pour l'opération, ce qui est en général le cas après 4 à 6 semaines. L'inconvénient avec ces prothèses est que l'anatomie est entièrement modifiée. Si cette prothèse montre un descellement, elle ne peut être remplacée à volonté. En cas d'évolution favorable, on peut atteindre une bonne fonction **un peu au-dessus de l'horizontale** avec une prothèse inverse.



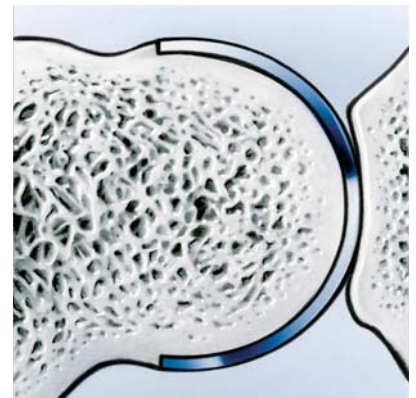
Prothèses anatomiques

Si la coiffe des rotateurs est en bon état mais la surface articulaire détruite, une prothèse anatomique ayant la forme d'une tête normale peut être intégrée. De cas en cas, on peut choisir entre deux types de prothèse différents:



Resurfacing

Pour cette prothèse, on a besoin d'un petit accès à la tête de l'humérus. La surface articulaire est ensuite formée à l'aide d'une râpe et le cartilage éliminé. Ensuite, seule la surface articulaire est remplacée par une coque métallique. Ainsi, on ne change pratiquement rien à la biomécanique du bras. Cette intervention est relativement légère et presque indolore. Puisque la partie antérieure de la coiffe des rotateurs doit être détachée avant d'être réinsérée, le bras est immobilisé en écharpe pendant environ 6 semaines. La partie antérieure de la coiffe des rotateurs est alors guérie et le bras peut être mobilisé activement.

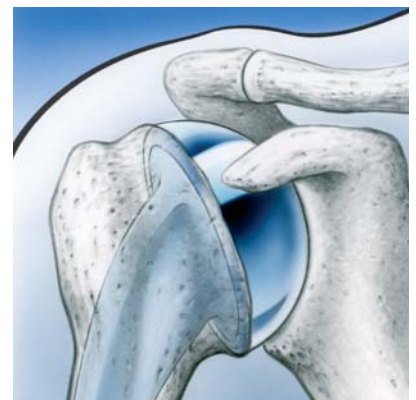

«Personnellement, dans la mesure du possible, j'utilise ce type de prothèse.»

Prothèse de la tige

Avec les prothèses de la tige, comme le montre l'image, on insère un type de prothèse similaire à celle de la hanche. Cette prothèse est profondément insérée dans la tige humérale.

La tête doit être ôtée après son exposition. Ensuite, on intègre une tige de métal comme ancrage dans le bras et on place une tête métallique adaptée. Il est clair que cette intervention est nettement plus importante et douloureuse. Toutefois, certains cas exigent ce type de prothèse, surtout en présence de fracture.



Le déroulement de la rééducation est similaire au premier cas. Là encore, une partie de la musculature de la coiffe des rotateurs doit être détachée, et après son insertion celle-ci doit alors s'y fixer avant de pouvoir reprendre des mouvements actifs.

La rééducation complète est d'environ 3 à 6 mois après application de ces deux types de prothèse.

Rééducation post-opératoire

Vous l'avez compris, il existe un grand nombre d'opérations différentes de l'épaule. De ce fait, les traitements post-opératoires peuvent eux aussi être très différents. Avant l'opération, il est certes possible de discuter avec le patient dans les grandes lignes du traitement ultérieur. Mais ce n'est qu'au cours de l'intervention, et après, que le traitement post-opératoire détaillé est adapté, en fonction des constatations opératoires définitives. Ce qui explique que des opérations apparemment semblables donnent parfois lieu à des schémas de traitement post-opératoire différents.

Votre voisin n'a pas subi la même opération que vous!

Vous devez considérer avec prudence les nombreux conseils et recommandations bien intentionnés que ne manqueront pas de vous donner votre entourage ou des personnes de votre connaissance. Si vous avez le sentiment que votre traitement ne correspond peut-être pas à votre attente, je vous prie de m'en faire part avant que vous ne suiviez de votre propre initiative les recommandations thérapeutiques d'autrui.

Il vous sera remis après l'opération un aide-mémoire contenant les principaux conseils. Le plus important pour vous est que la rééducation doit en principe être indolore ou peu douloureuse. Si des douleurs surviennent inopinément durant la rééducation ou pendant l'immobilisation, je vous prie de nous en informer directement.

Conclusion

J'espère que cette brève exploration de la chirurgie de l'épaule vous aura intéressé(e).

Vos questions auront peut-être en partie trouvé une réponse. D'autres auront surgi seulement à la lecture des informations dont vous venez de prendre connaissance. N'hésitez pas à évoquer ces questions avec moi avant un éventuel traitement.

Comme vous le savez, chaque problème peut être traité de différentes manières. Les modes thérapeutiques que j'applique correspondent à ma philosophie de traitement; je les ai développés au cours de ces dernières années au travers de mes expériences personnelles et de celles des autres.

Je voudrais remercier tout particulièrement mon professeur, le Dr. Laurent Lafosse, dont l'immense expérience m'a souvent aidé.

Je m'efforce aussi toujours d'adapter les stratégies de traitement aux connaissances les plus récentes.

Je vous remercie de votre attention.

Dr. med. Jan Leuzinger



Dr. med. Jan Leuzinger