Klinische Schulteruntersuchung

Informationsschrift für Fachpersonal von Dr. med. Jan Leuzinger und PD Dr. med. Bernhard Jost

Einleitung

Die Schulter gilt auf Grund ihrer Mobilität und mehrschichtigen Architektur als äusserst komplexes Gelenk. Somit überrascht es nicht, dass in der heutigen Zeit mit ausgezeichneter maschineller Diagnostik der Schritt zum MRI oder Arthro-CT relativ schnell gewagt wird. Mit diesem Skript möchte ich zeigen, dass mit wenigen spezifischen Tests eine relativ exakte Primärdiagnostik durchgeführt werden kann. Beim Aufbau dieses Skripts habe ich mich an das Schulteruntersuchungs-Skript der Uniklinik Balgrist und dem Buch von Charles Rockwood angelehnt. Hier möchte ich speziell Herrn Prof. Dr. med. Christian Gerber und Herrn PD Dr. med. Bernhard Jost für die Zusammenarbeit danken.

Dr. med. Jan Leuzinger

Inhaltsverzeichnis

Anamnese	4
Inspektion	4
Halswirbelsäule (HWS)	7
Beweglichkeit (ROM)	8
Deltoideus	10
Sternoclavicular-Gelenk (SC-Gelenk)	11
Thoracic outlet Syndrome	12
Acromiclavicular-Gelenk (AC-Gelenk)	14
Subacromiales Impingement	16
Subscapularis	17
Supraspinatus	19
Infraspinatus	20
Bizepssehnen	21
Laxität / Instabilität	22
Standard Röntgen	26

Anamnese

In der Schulteruntersuchung gibt es spezielle anamnestische Punkte die in jedem Fall gefragt werden sollten.

Nachtschmerzen *bei Rückenlage ist oft ein Zeichen einer RM- Ruptur. Nachtschmerzen beim Liegen auf der Schulter ist eher unspezifisch. Dies kann bei Arthrose, AC-Gelenksarthrose, Subacromiales Impingement etc. auftreten.* ***Schmerzen bei Überkopfarbeit*** *sind eher ein typisches Zeichen des Impingement, der AC- Gelenksarthrose oder einer Rotatorenmanschetten Ruptur. Schmerzen allgemein bei Belastung auch unter der Horizontalen, insbesondere in Kombination mit* ***Bewegungseinschränkung*** *sind eher Zeichen einer steifen Schulter oder der Omarthrose. Bei Unfällen ist es relevant den Mechanismus, die Art und Weise des Unfalls genau zu erfragen. Weiter sollten in der Anamnese* ***Parästhesien*** *vorgängige Operationen und insbesondere bekannte Probleme der Halswirbelsäule abgefragt werden. Zu guter Letzt sollten allgemein* ***internistische Leiden****, wie z.B. Diabetes mellitus und andere Stoffwechselkrankheiten sicher auch Eingang in die Anamnese finden.*

Inspektion

Die Inspektion des Schultergürtels sollte

1. vergleichend zur Gegenseite vorgenommen werden
2. von vorne und von hinten durchgeführt werden
3. Hautauffälligkeiten und Veränderungen erfassen
4. Asymmetrien des Muskelreliefs oder des allgemeinen Schulterreliefs wie Atrophien, Schwellungen etc. festhalten

Proximale Bizepssehnen-Ruptur

Das offensichtliche **"Popeye"-Zeichen** ist ein sicheres Zeichen der proximalen Bizepssehnen-Ruptur. Hier muss daran gedacht werden, dass dies oft auf eine begleitende Ruptur der Rotatorenmanschette hinweist.

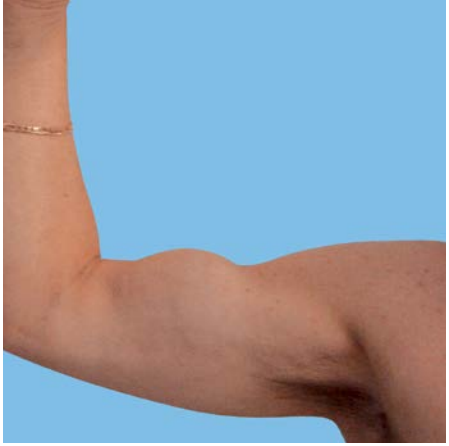

"Popeye"-Zeichen

AC–Gelenksveränderungen

- AC- Arthrose
- AC- Ganglion
- **AC- Gelenkssprengung** (AC-Luxation)

AC-Luxation

Atrophie des M. Deltoideus

- Schädigung des N. Axillaris (hier mit Sensibilitätsstörungen über dem Deltoideus vergesellschaftet)
- Inaktivität (in der Regel weniger deutlich als bei Schädigung des N. Axillaris)

Deltoideusatrophie

Atrophie des Supraspinatus- und Infraspinatus

- Zeichen der Rotatorenmanschettenruptur
- Schädigung oder Kompressionen des N. suprascapularis. Dieser kann z.B. in der Incisura scapulae eingeklemmt werden. In diesem Fall sind beide Muskeln atroph, wobei in der Regel die Infraspinatusatrophie eindrücklicher ist. Bei Einklemmungen durch ein Labrum-Ganglion ist oft nur der M. infraspinatus betroffen

Infraspinatus-Atrophie

Scapula alata

- Schwäche des M. serratus anterior (N. thoracicus longus-Verletzung)
- DD: Skapuladyskinesie ohne Nervenschädigung (häufiger!)

Scapula alata

Halswirbelsäule (HWS)

Es empfiehlt sich zu Beginn immer auch die HWS kursorisch zu untersuchen. Beim Durchbewegen der HWS in allen drei Bewegungsachsen (Abbildungen 1 – 6) ist auf Bewegungseinschränkungen, Schmerzen und Parästhesien zu achten, insbesondere Ausstrahlungen in Arm, Hand und Finger.

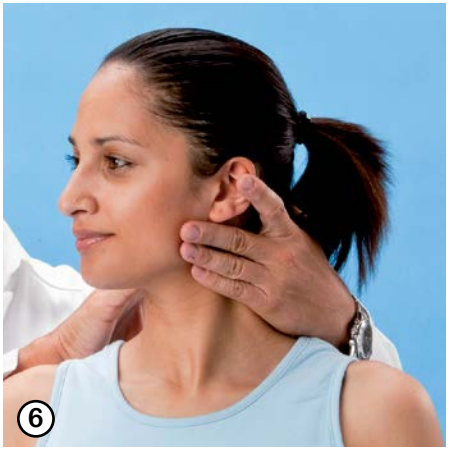

Segment	Dermatom	Myotom
C4	Schulter	M. trapezius
C5	Oberarm lateral	M. deltoideus / M. biceps
C6	Daumen	M. brachioradialis
C7	Mittelfinger	M. triceps
C8	Kleiner Finger	M. interossei

Beweglichkeit (ROM = Range of Motion)

Freie aktive und passive ROM:

Die Pathologie kann durch weitere Detailuntersuchungen festgestellt werden.

Flexion / Extension

Freie passive und eingeschränkte aktive ROM:

Verlust der einzelnen motorischen Einheiten, z.B. bei Rotatorenmanschettenrupturen oder neurologischen Ursachen bei Kompression oder Verletzung der neuralen Versorgung, z.B. N. suprascapularis, N. axillaris.

Eingeschränkte passive und aktive ROM:

Typisch bei Frozen Shoulder oder Arthrose.

Abduktion / Adduktion

Aussenrotation

Innenrotation

Deltoideus

- Bei adduziertem Oberarm Versuch der Abduktion. Gegendruck vom Untersucher gegen den Ellbogen
- Immer bei Frakturen und Luxationen vor und nach Reposition zu prüfen
- Der Kraftaufwand des Patienten muss nur minimal sein. Der Nachweis eines Zuckens reicht als Beweis der Funktion des N. axillaris

Deltoideus-Testung

Sternoclavicular-Gelenk (SC-Gelenk)

Lokale Druckdolenz oder Schwellung über dem Sternoclavicular-Gelenk sowie eine falsche Verschieblichkeit ist oft Zeichen einer Pathologie in diesem Bereich:

- SC–Arthrose
- Instabilität
- Fixierte Luxation

SC-Gelenk

Thoracic outlet-Syndrome

Parästhesien und Schmerzen bis in die Hand und Finger bei Überkopfarbeit.

Roose-Test

90° Abduktion und Aussenrotation und 2 Minuten Faust auf- und zumachen: führt dies zu Schmerzen, ist der Test positiv.

Roose-Test

Adson-Test

Gleiche Teststellung aber mit Puls-Kontrolle am Handgelenk.

Adson-Test

Acromioclavicular-Gelenk (AC-Gelenk)

Lokale Druckdolenz und Schwellung sowie typische **Ausstrahlung der Schmerzen in den Nacken:**

- Hinweise auf AC-Gelenksarthrose
- Hinweis auf AC-Gelenkstrauma (Sprengung/Luxation des AC-Gelenkes oder Diskusverletzung)

Druckdolenz

Über dem AC-Gelenk.

Druckdolenz

Cross Body-Test

Forcierte Adduktion bei eleviertem Ellbogen.

Body cross–Test

Painful arc

über 120° Abduktion.

Painful arc

Infiltrations-Test

1 – 2 ml LA direkt in das AC-Gelenk.

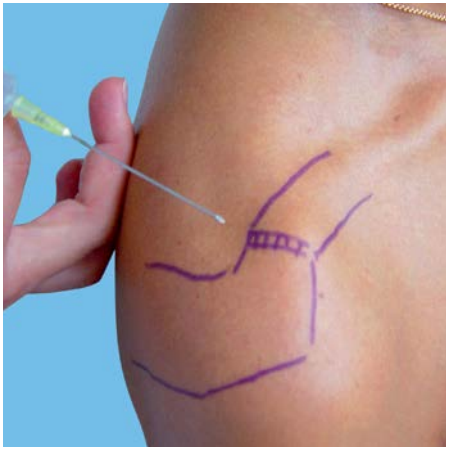

Infiltrationstest

Subacromiales Impingement

Typische Symptome des Subacromialen Impingements sind Krepitieren beim Durchbewegen und Schmerzen bei schnellen Bewegungen, insbesondere Überkopf. Die Ursache des Impingement ist manigfaltig:

- Rotatorenmanschetten-Ruptur
- Bursitis subacromiales
- Tendinitis calcarea
- Acromionsporn oder AC-Gelenksarthrose
- Indirekt durch Instabilität

Krepitieren beim Durchbewegen

Aktive AR bei 90° Abduktion gegen Druck

Neer-Test

5 – 10ml Lidocain wird in die Bursa gespritzt. Dies evtl. unter Bildwandlerkontrolle.

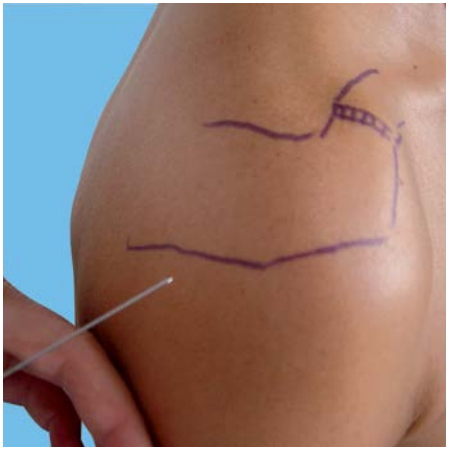

Neer-Test

Modifizierter Hawkins-Test

Forcierte Innenrotation des 90° flektierten Armes.

Modifizierter Hawkins-Test

Schmerzen bei aktiver Flexion

60 – 120° eventuell mit Druck auf die Schulter.

Schmerzen bei aktiver Flexion

Rotatorenmanschetten-Test Subscapularis-Tests

Bei Verletzungen des Subscapularis tritt eine Innenrotationsschwäche z. B. beim Griff auf den Rücken auf. Nebst degenerativen Rupturen muss hier an die traumatische Ruptur bei jungen Männern gedacht werden.

Lift off-Test

Die Hand kann nicht vom Rücken weg gehoben werden.

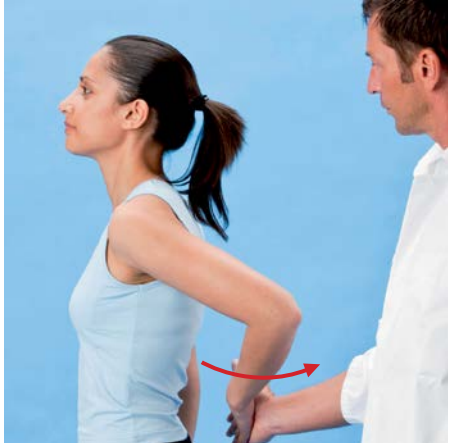

Lift off-Test

Napoleon-Test

Die Hand kann bei abduziertem Arm von 45° nicht gegen den Bauch gedrückt werden.

Napoleon-Test

Belly Press-Test

Bei fixiertem Ellenbogen Druck beider Hände auf den Bauch mit Kraftverlust.

Belly Press-Test

Supraspinatus-Tests

Inspektorisch ist beim Verdacht auf eine Atrophie im Bereich der Supraspinatussehnengrube zu achten. Typischerweise leiden solche Patienten unter Nacht- und Überkopfschmerzen. Ausstrahlungen treten in den lat. Oberarm auf. Isolierte Rupturen zeigen meist eine normale Beweglichkeit.

Palpation

Leichte Extension und Innenrotation des Armes und Druck auf das Tuberculum majus. In dieser Position kann die Supraspinatussehne palpiert werden.

Palpation

Jobe-Test

Abduktion in maximaler Pronation in der Frontaleben positiv als Zeichen einer Supraspinatus-Vorderrandläsion, je weiter der Jobe nach ventral geführt wird, desto weiter dorsal liegt die Läsion.

Der Jobe Test gilt positiv, wenn ein Kraftverlust auftritt, der nicht schmerzbedingt ist.

Jobe–Test

Yokum-Test

Anheben des Ellenbogens gegen Druck als Zeichen einer posterioren Läsion.

Yokum-Test

Painful arc

Schmerzen zwischen 60° und 120°.



Painful arc

Infraspinatus-Tests

Bei Verdacht auf eine Infraspinatus-Läsion ist ebenfalls eine Atrophie zu suchen. Diese zeigt sich im Bereich der Infraspinatusgrube. Bei Infraspinatus-Läsionen ist eine Aussenrotationsschwäche vorhanden.

LAG (Differenz zwischen aktiver und passiver Beweglichkeit)

Unvermögen des Armes, der passiv in Aussenrotation gebracht wird, in dieser Position zu halten.

LAG

Aussenrotation-Test

Druck bei adduziertem Arm in 90° Flexion des Ellbogen in der maximalen Aussenrotation gegen den Untersucher. Vergleich Kraft zur Gegenseite.



Aussenrotation-Test

Aussenrotation-Test in 90° Adduktion

Testet zusätzlich zum Infraspinatus den Teres minor.

Aussenrotation-Test in Adduktion

CAVE

Bei positiven Tests und anschliessend unauffälligem MRI muss an eine Läsion/Kompression des N. suprascapularis gedacht werden.

Bizepssehnen-Tests

Weil ein grosser Teil der Schmerzrezeptoren im Bereich der langen Bizepssehne und des Sulcus liegen, sind Pathologien in diesem Bereich oft schmerzhaft. Der Kraftverlust stört die Patienten weniger. Typisch sind Schmerzausstrahlungen entlang der Bizepssehne. Zu beachten ist, dass die meisten Bizepssehnentests wenig spezifisch sind.

Palm up-Test

Der Patient soll die Handflächen bei gebogenen Ellenbogen gegen Widerstand nach oben drücken. Werden Schmerzen in der Schulter/Oberarm ausgelöst, ist dieser Test positiv. Insgesamt unspezifischer Test.

Palm up-Test

Yergason-Test

Bei fixierter Hand und flektiertem Ellenbogen Versuch zu supinieren. Dies ist typischerweise ein Zeichen der Instabilität der Bizepssehne nach ventral z.B. bei Subscapularis-Läsionen.

Yergason-Test

Speed-Test

Anheben des gestreckten Armes gegen Druck mit nach oben gedrehtem Daumen. Ist dieser Test schmerzhaft bei Durchführung in der Frontalebene, kann dies auch als Zeichen einer SLAP-Läsion gedeutet werden.

Speed-Test

O'Brien-Test

Relativ spezifisch für SLAP-Läsionen (Bizepsanker). Gestreckter Arm in Adduktion anheben gegen Widerstand in Supination und Pronation. Positiv wenn in Pronation schmerzhaft.

O'Brien-Test

ARES-Test nach Lafosse

Schmerzen bei fixierter Hand in 90° Abduktion und 90° Aussenrotation, Hand supinieren. Dies kann als Zeichen einer dorsalen Instabilität des Bizeps z.B. bei Supraspinatus-Läsion interpretiert werden.

ARES-Test

Laxität / Instabilität

Bei der Laxität handelt es sich um eine allgemein vermehrte Beweglichkeit gegenüber der normalen Bevölkerung. Diese vermehrte Beweglichkeit ist nicht krankhaft und meist nicht unfallbedingt. Sie kann in anderen Gelenken ebenfalls festgestellt werden (überstreckbare Ellenbogen oder Kniegelenke, überstreckbare Fingergelenke). Die Laxizität ist nicht schmerzhaft!

Bei der Instabilität handelt es sich um ein Symptom, welches dem Patienten Missempfinden verursacht. Ob dies posttraumatisch oder idiopathisch ist, muss in der Anamnese erhoben werden. Hier ist festzulegen, ob die Instabilität uni- oder multidirektional ist.

Sulcus Sign

Beim Zug des Armes nach caudal bildet sich lateral des Acromions eine Grube als Zeichen einer Hyperlaxität.

Hyperlaxität

Überstreckbarer Daumen, Handgelenk, Ellbogen etc.

Sulcus-Sign

Überstreckbarar Daumen

Hypermobiles Handgelenk

Schubladen-Zeichen

Schublade nach anterior, posterior oder inferior.

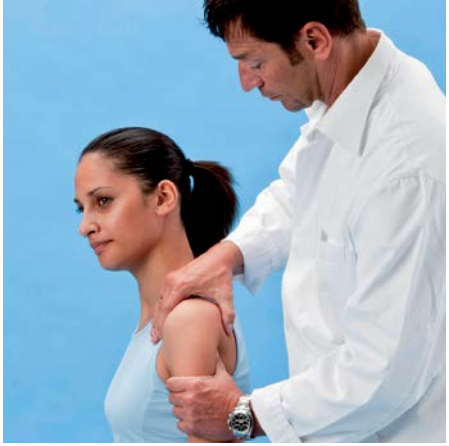

Anterior

Posterior

Inferior

Hyperabduktions-Test

Bei fixierter Scapula wird der Arm in 0° Rotation abduziert. Wenn sich ein Unterschied zur Gegenseite von über 10° zeigt, ist dies ein Zeichen einer inferioren Kapselweite oder -verletzung.

Hyperabduktion-Test rechts

Hyperabduktion-Test links

Vorderer Apprehension-Test

Forcierte Aussenrotation mit Druck auf den Humeruskopf von dorsal. Der Test beginnt bei 0° Abduktion und wird mehrfach in verschiedenen Abduktionsstellungen wiederholt. Der klassische Vordere Apprehension-Test ist Angst vor der Luxation in 90° Abduktion und maximaler Aussenrotation. Schmerzhaftigkeit bei 0° Abduktion sind als Zeichen einer Läsion im Bereich des superioren glenohumeralen Bandes zu deuten. Ab 40° Läsion des mittleren und ab 60 – 80° als Zeichen einer Verletzung der inferioren glenohumeralen Bänder.

Vorderer Apprehension-Test

Relocation-Test

Bei diesem Test wird der Patient auf die Liege gelegt und der Apprehension Test im Liegen durchgeführt. Wenn bei Druck von ventral auf den Humeruskopf das Unwohlsein verschwindet, ist dieser Test positiv.

Relocation-Test

Hinterer Apprehension-Test

Bei posteriorer Instabilität. Hier wird bei 90° Flexion und Innenrotation ein axialer Druck auf den Ellenbogen ausgeübt. Der Patient hat Angst vor einer dorsalen Subluxation. Bei Auftreten von Schmerzen spricht dies für eine posteriore Labrumläsion. (Jerk-Test)

Hinterer Apprehension-Test

Standard Röntgen

In Kombination mit dem klinischen Untersuch helfen Standard Röntgenbilder in vielen Fällen bereits eine Diagnose zu stellen. Folgende Röntgenbilder sind sinnvoll: ap, Abduktion Aussenrotation und y (outlet). Für spezielle Fragestellungen kann dieser Status durch eine Innen / Aussenrotations-Aufnahme (bei Verdacht auf Tendinitis calcarea) oder durch eine Bernageau Ansicht (Grösse des Glenoides bei Instabilität) erweitert werden.

1. Zeichen einer Omarthrose im Bereich des Humerus oder des Glenoides (ap Ansicht)
2. Zeichen einer AC-Gelenksarthrose über dem AC-Gelenk (ap und Elevation)
3. Zeichen eines Acromionsporns, eines gekrümmten Acromions (ap und y Aufnahme)
4. Zeichen einer durchgemachten Luxation mit Bankart Fragment im Bereich des Glenoids Unterrandes oder Hill Sachs Läsion im Bereich des Humeruskopfes (ap, Innen / Aussenrotation)
5. Zeichen einer Tendinitis calcarea, meist im Bereich der Supra- / Infraspinatussehne, in Ausnahmefällen auch im Subscapularis (ap Innen- und Aussenrotation)
6. Os acromiale (auch bei outlet)
7. Zystenbildung im Bereich des Tuberculum majus als Zeichen einer Inaktivitätsosteoporose bei alter Rotationsmanschettenruptur (ap)
8. Humeruskopf als Zeichen einer grossen Rotatorenmanschettenruptur (ap)

Y (Outlet)

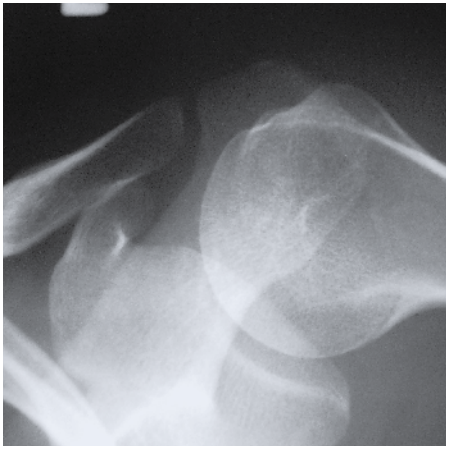

Elevation

ap

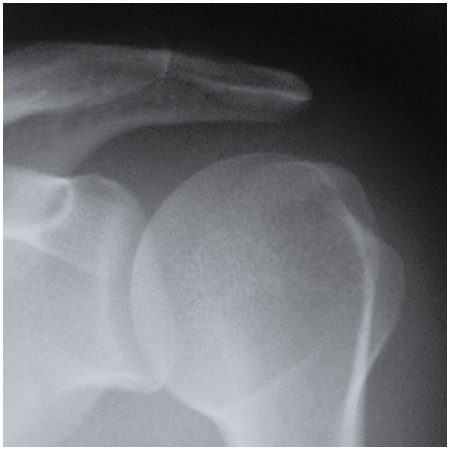

AR

IR

© 2010 Dr. med. J. Leuzinger, IST / Fotographien: S&K Werbefotografie AG / Layout: sathurn

IST Innovative Shoulder Technology AG | Gewerbestrasse 5 | 6330 Cham | Telefon 041 740 61 80 | www.ist.ag